

Echo-doppler des TSAo

Axes carotidiens

Professeur Gabrielle SARLON
Médecine vasculaire – CHU Timone

Technique

- Sonde linéaire haute fréquence
- Réglage TSAo
- Débuter du côté gauche
- Curseur de la sonde vers la droite du patient
- Avant bras fixe sur le thorax du malade
- Balayage depuis le thorax vers la base du crane



Technique

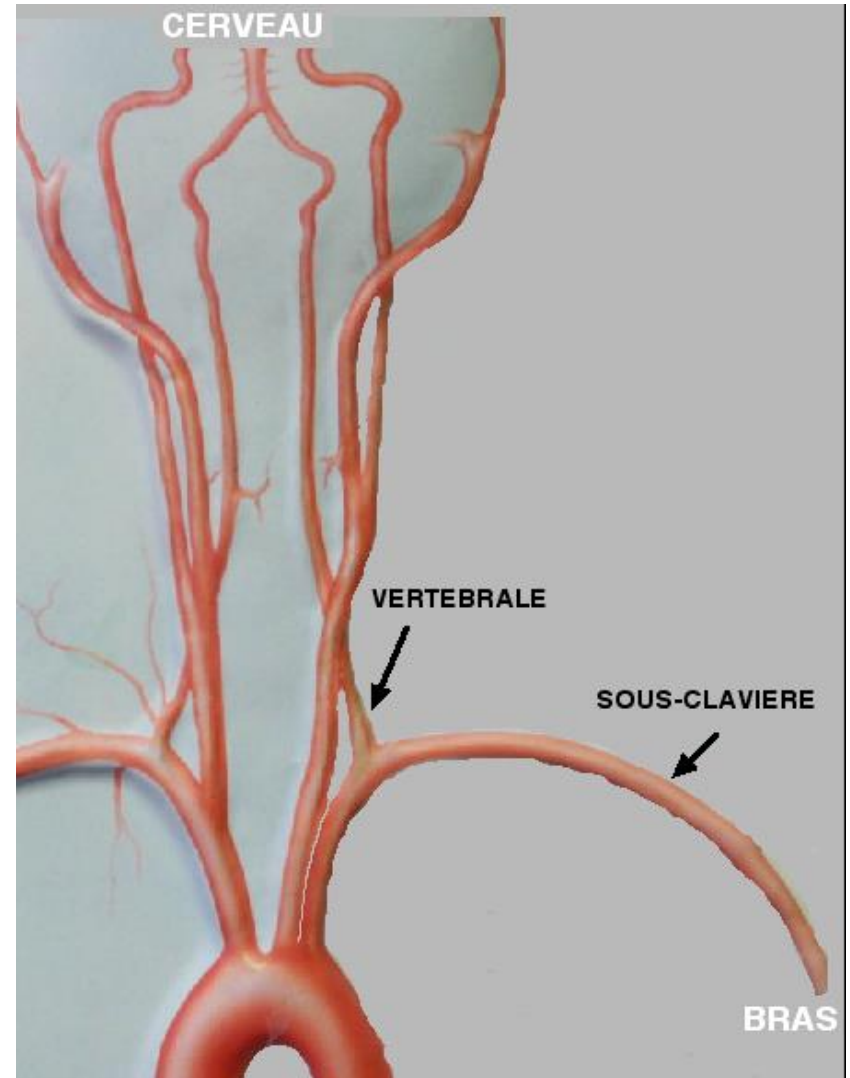
- Balayage transversal mode doppler couleur
 - Repérer ACI et ACE
 - Hauteur de la bifurcation (C4)
 - Plaque ou aliasing → sténose
 - Boucle ACI
- Balayage longitudinal mode doppler couleur + pulsé
 - Enregistrement spectral ACC, ACI, ACE
 - Images fixes : ACC et ACI

Différencier ACI et ACE



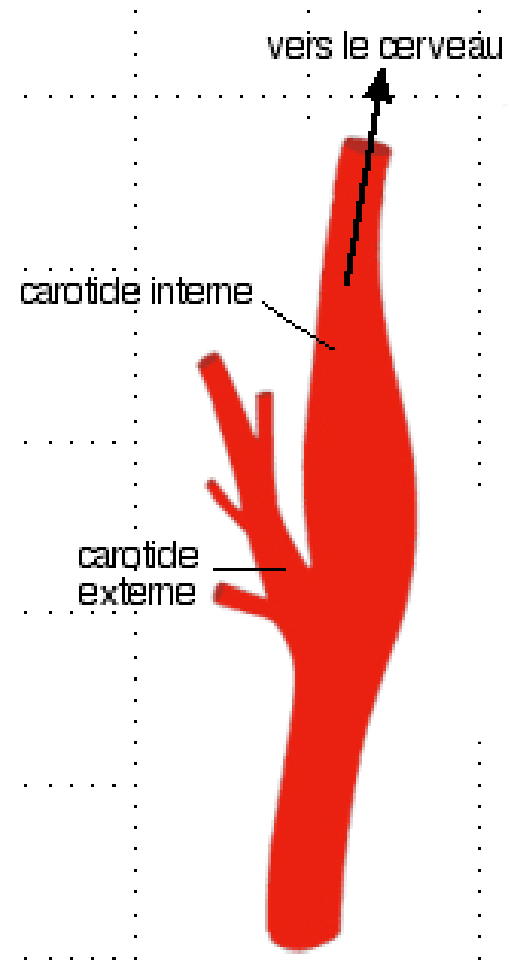
Différencier ACI et ACE

- Position anatomique



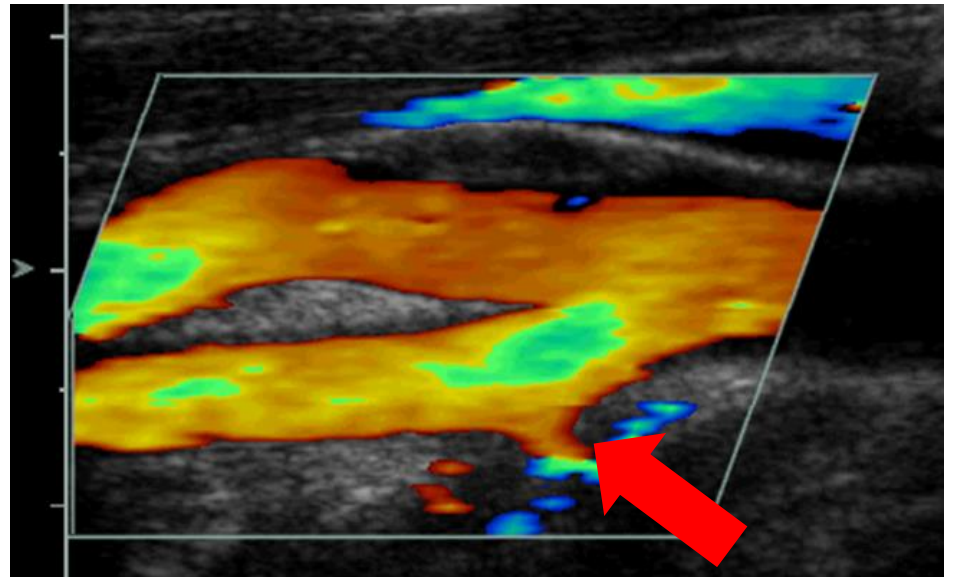
Différencier ACI et ACE

- Position anatomique
- Diamètre



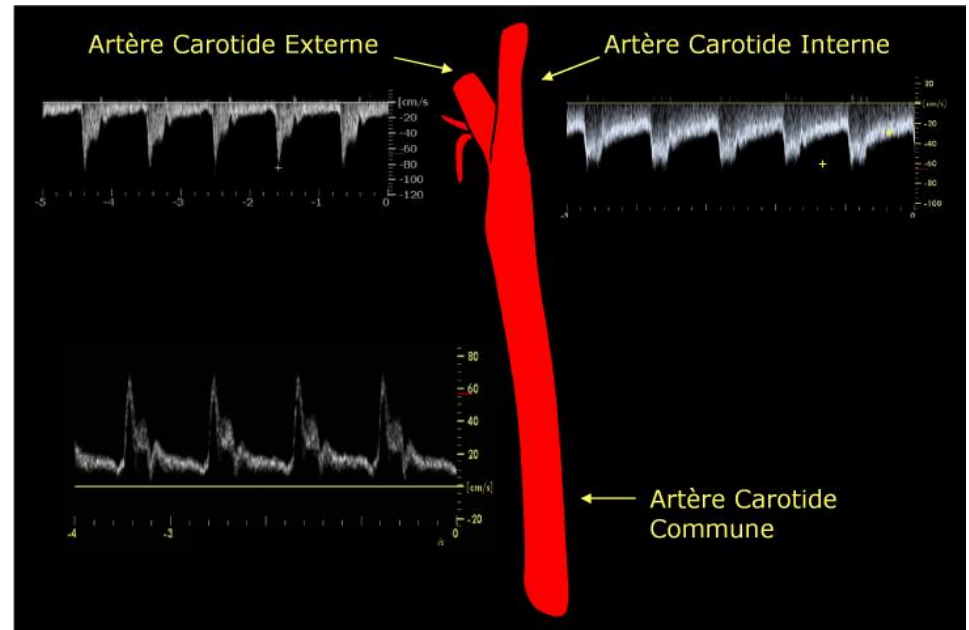
Différencier ACI et ACE

- Position anatomique
- Diamètre
- Branches



Différencier ACI et ACE

- Position anatomique
- Diamètre
- Branches
- Enregistrement spectral

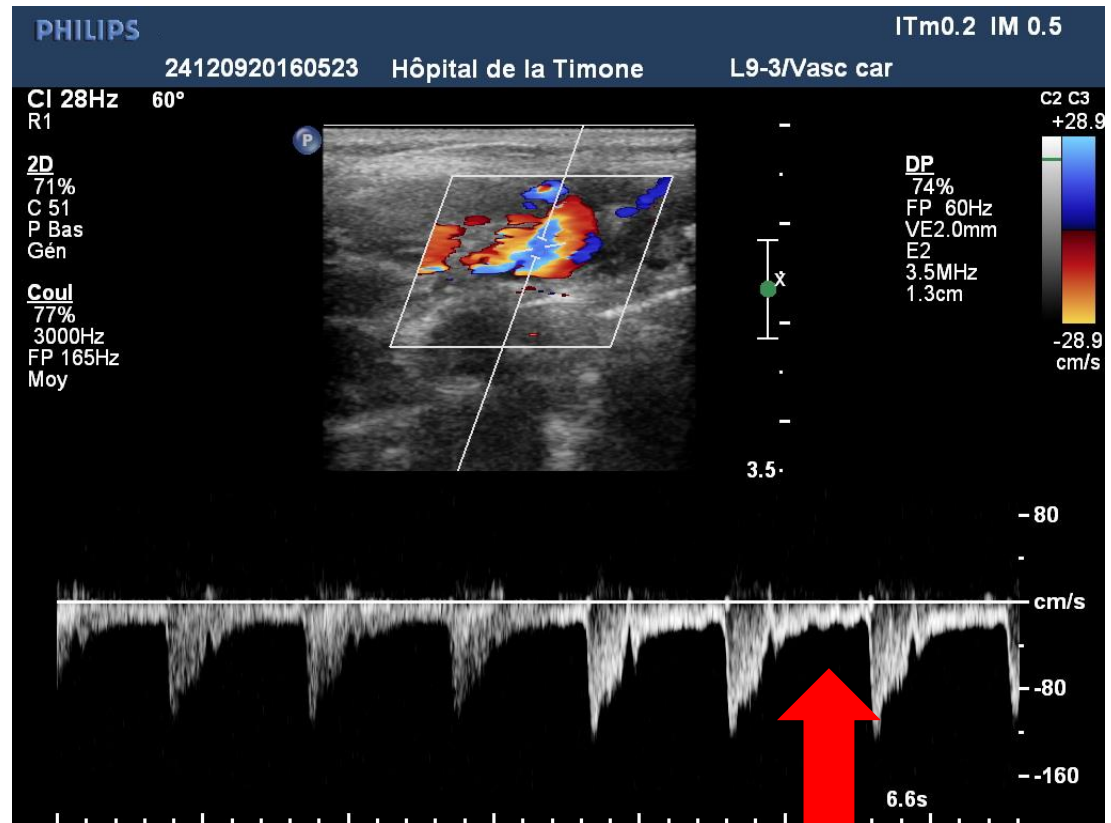


Différencier ACI et ACE

- Position anatomique
- Diamètre
- Branches
- Enregistrement spectral
- Bruit

Différencier ACI et ACE

- Position anatomique
- Diamètre
- Branches
- Spectre
- Bruit
- Percussion temporelle



Valeurs normales

	VSM(cm/s)	IR	mm
CC	39-123	0.66-0.86	4.4-8.0
CI	36-80	0.56-0.76	3.3-6.5

Aspects pathologiques

- Athérome
 - *Épaississement, plaque, sténose, occlusion*
- Thrombus
- Dissection
- Anévrisme
- Boucle
- Épaississement inflammatoire

Plaque

- Epaissement localisé > à 1,5 mm
- Localisation
- Mesure (longueur X épaisseur)
- Echogénicité
- Structure : homogène ou hétérogène
- Surface : lisse ou irrégulière
- Eviter le terme d'ulcère (profondeur > 2mm)

Sténose carotide interne

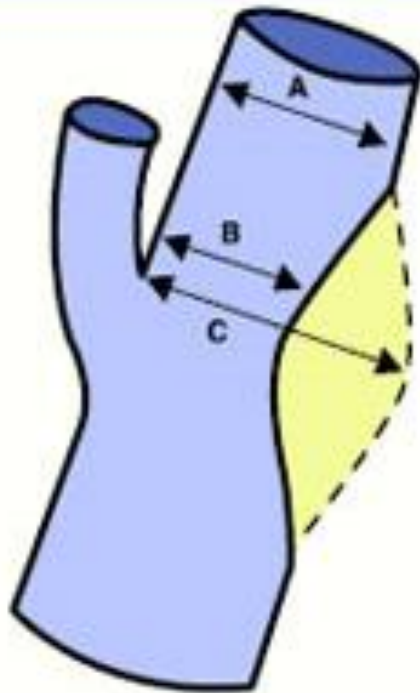
- **Critères hémodynamiques**
- *Critères anatomiques*
- Degré de sténose **NASCET** : <30%, 30-50%, 50-70%, >70%

Sténose – Critères hémodynamiques

- VMS sténose
- VTD sténose
- Rapport carotidien systolique VMS sténose/
VMS ACC

Sténose – Critères anatomiques

Réduction de diamètre NASCET ou ECST



NASCET	ECST
$= (A-B)/A$	$= (C-B)/C$
30	65
40	70
50	75
60	80
70	85
80	91
90	97

 + 20%

NASCET North American Symptomatic Carotid Endarterectomy Trial
ECST European Carotid Symptomatic Trial

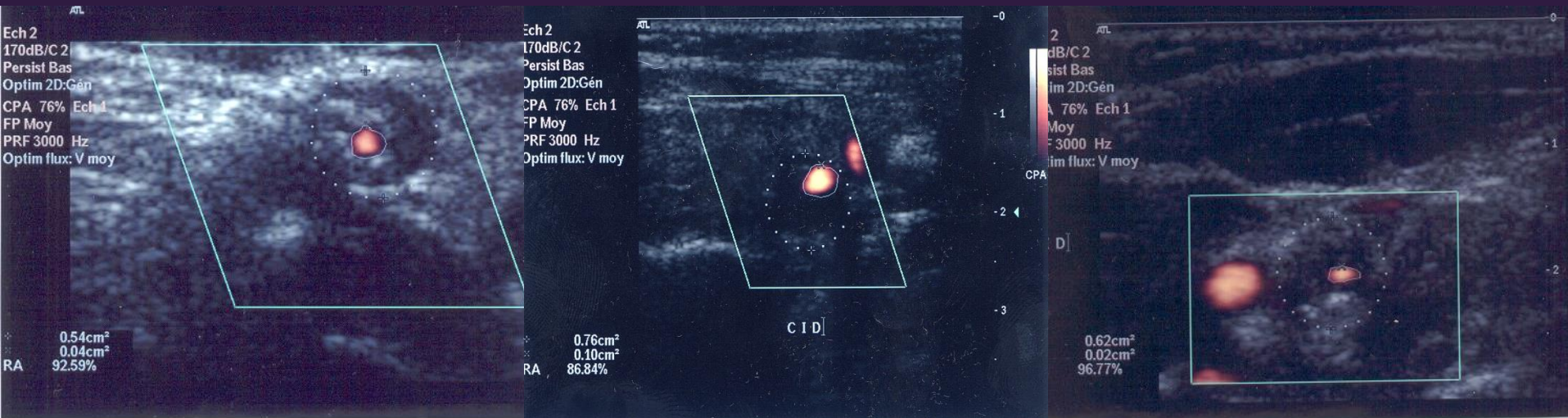Sténose – Critère anatomique

Réduction de surface ou planimétrie

- Coupe transversale, doppler couleur ou puissance:
 - 70 % en surface = 50 % en diamètre NASCET
 - 84 % en surface = 60 % en diamètre
 - 91 % en surface = 70 % en diamètre

+ 20%

Sitzer , Stroke 1995



Consensus 2003 Grant

Degré de sténose NASCET	VMS CI (cm/sec)	RC VMSCI / VMSCC	VTD (cm/sec)	% Réduction de diamètre NASCET
Normal	<125	<2	<40	Pas de plaque
<50%	<125	<2	<40	<50
50-69%	125-230	2-4	40-100	≥50
≥70%	≥230	≥4	≥100	≥50
Sub occlusion	Elevé, faible ou indétectable	Variable	Variable	Plaque visible
Occlusion	Indétectable	Non calculable	Non calculable	Plaque visible sans lumière détectable

Et l'ACC, et l'ACE ...

- Pas de critères propres
- On utilise les mêmes que l'ACI

Critères Timone

Sténose	Absence	< 30%	30-50%	50%	60%	≥ 70%
VSM cm/sec	< 120	< 120	< 120	> 120	180	≥ 230
VTD cm/sec	< 40	< 40	< 40	> 40	50	≥ 70
Rapport carotidien	< 2	< 2	< 2	> 2	2.5-3.5	≥ 3.5-4
Réduction diamètre NASCET	Pas de plaque	< 30%	30-50%	50%	60%	≥ 70%
Réduction de surface	Pas de plaque	< 50%	< 70%	70%	80%	≥ 90%

Optimization of duplex velocity criteria for diagnosis of internal carotid artery (ICA) stenosis: A report of the Intersocietal Accreditation Commission (IAC) Vascular Testing Division Carotid Diagnostic Criteria Committee

Vascular Medicine
2021, Vol. 26(5) 515–525
© The Author(s) 2021



Article reuse guidelines:
sagepub.com/journals-permissions
DOI: 10.1177/1358863X211011253
journals.sagepub.com/home/vmj



Heather L Gornik¹ , Tatiana Rundek², Hannah Gardener², James

STENOSE 50%

STENOSE 70%

angiography using NASCET-based methodology. The primary SRUCC parameter for $\geq 50\%$ stenosis of $PSV \geq 125$ cm/sec did not meet prespecified requirements for sensitivity, specificity, and accuracy. We report improvement with increasing the PSV velocity threshold, with the best performing PSV threshold of ≥ 180 cm/sec for $\geq 50\%$ stenosis or with PSV thresholds ranging from 125 to 170 cm/sec when the ICA/CCA PSV ratio was also ≥ 2 . The performance of the existing SRUCC PSV threshold of 125 cm/sec was significantly improved by adding the requirement of ICA/PSV ratio ≥ 2 . For $\geq 70\%$ stenosis, the primary SRUCC param-

nificantly improved by adding the requirement of ICA/PSV ratio ≥ 2 . For $\geq 70\%$ stenosis, the primary SRUCC parameters of $PSV \geq 230$ cm/sec, $EDV \geq 100$ cm/sec, and PSV ratio ≥ 4 also did not meet prespecified requirements for sensitivity, specificity, and accuracy. There were other parameter thresholds that met these requirements, including higher PSV (250 or 260 cm/sec) and a lower ICA/CCA PSV ratio threshold of 3.3. The combination of $PSV \geq 230$ cm/sec or higher (250 or 260 cm/sec) and $PSV \geq 3.3$ ratio also met these requirements. The analysis was limited by a low number of cases with angiographically confirmed severe ICA stenosis which affected PPV.

Rythme de suivi

Examen normal	5 ans
Plaque < 30%	3 ans
Plaque 30-50%	1 an
Sténose 50-70%	6 mois
Sténose > 70%	TDM/IRM + avis chirurgical
Occlusion	1 an

PHILIPS

ITm0.1 IM 0.7

38461120080918

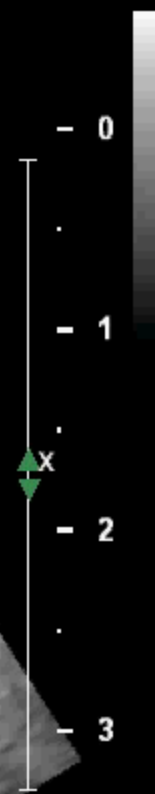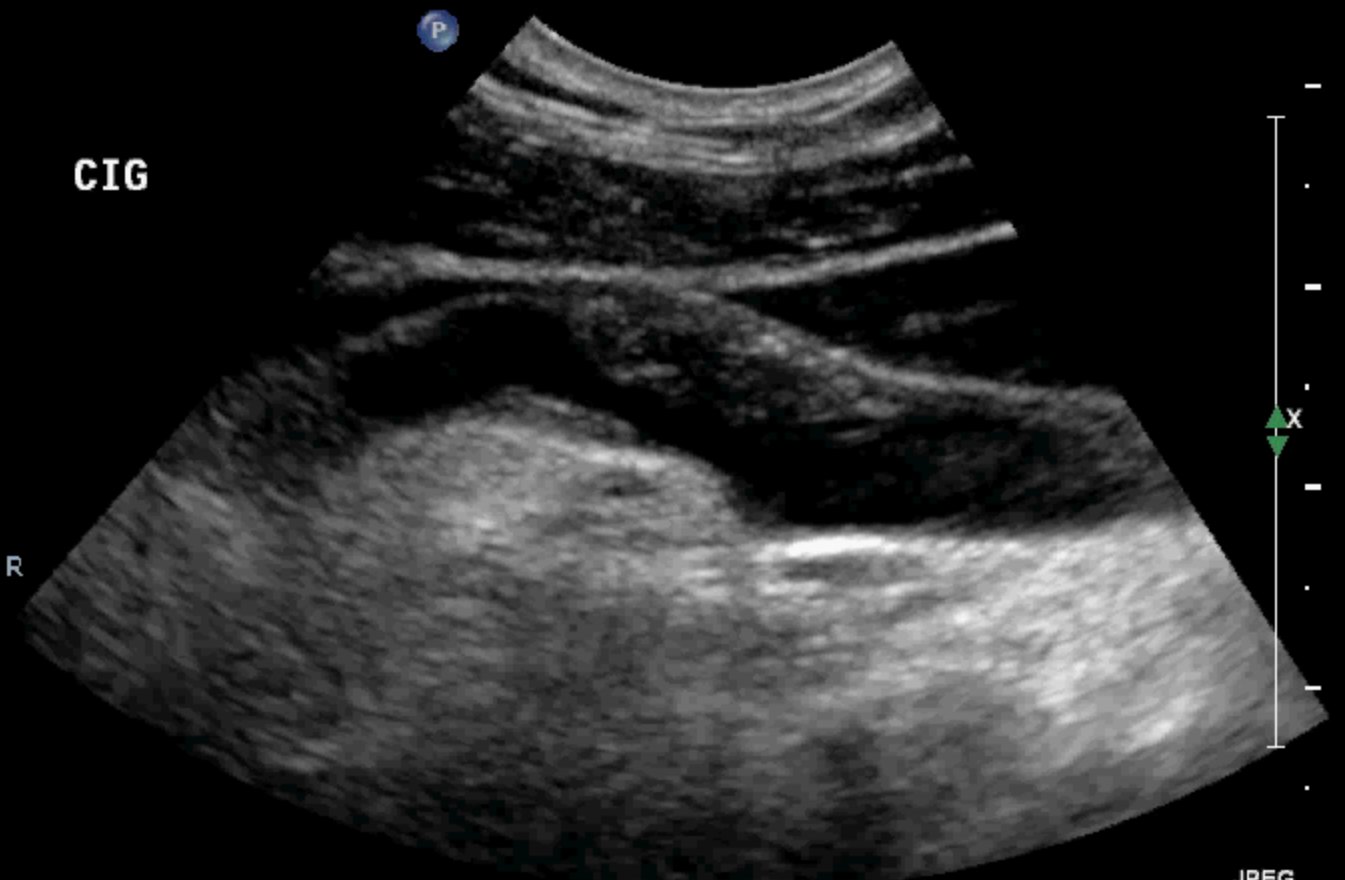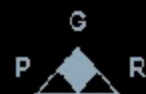C8-5/TSFS2

CI 43Hz
4.0cm

2D
69%
C 55
P Bas
Gén

CIG

C3



JPEG - 4
*** bpm

PHILIPS

ITm0.3 IM 0.7

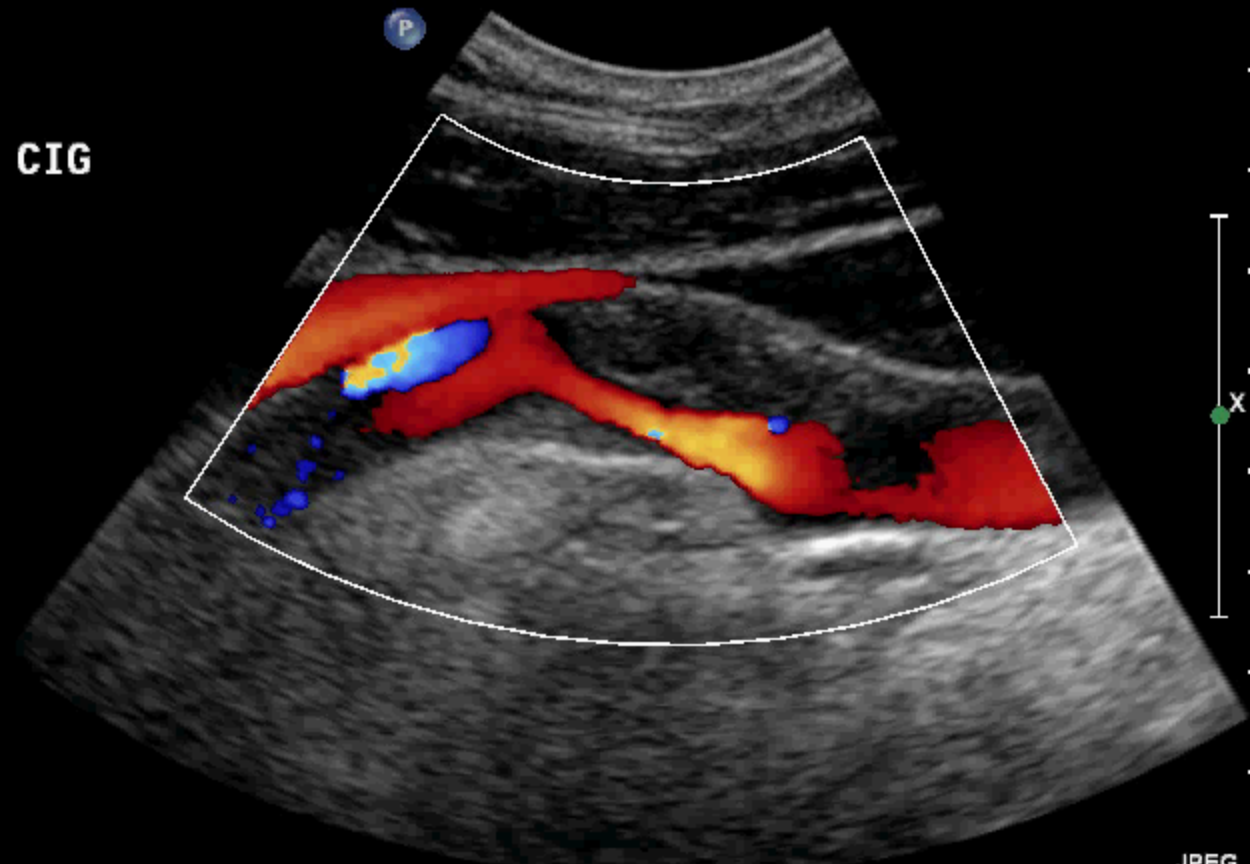
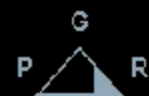38461120080918

C8-5/TSFS2

CI 21Hz
4.0cm

2D
67%
C 55
P Bas
Rès
Coul
75%
5.0MHz
FP Moy.
Moy

CIG



C3 C3
+18.8

- 0

- 1

- 2

- 3

-18.8
cm/s

JPEG - 4

*** bpm

38461120080918

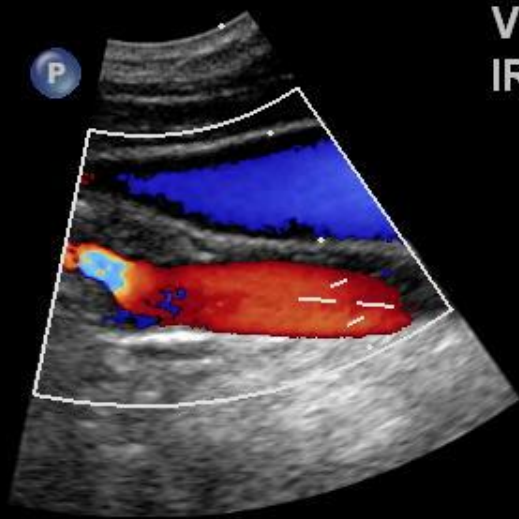
HOPITAL LA TIMONE

C8-5/TSFS2

CI 27Hz 60°
4.0cm

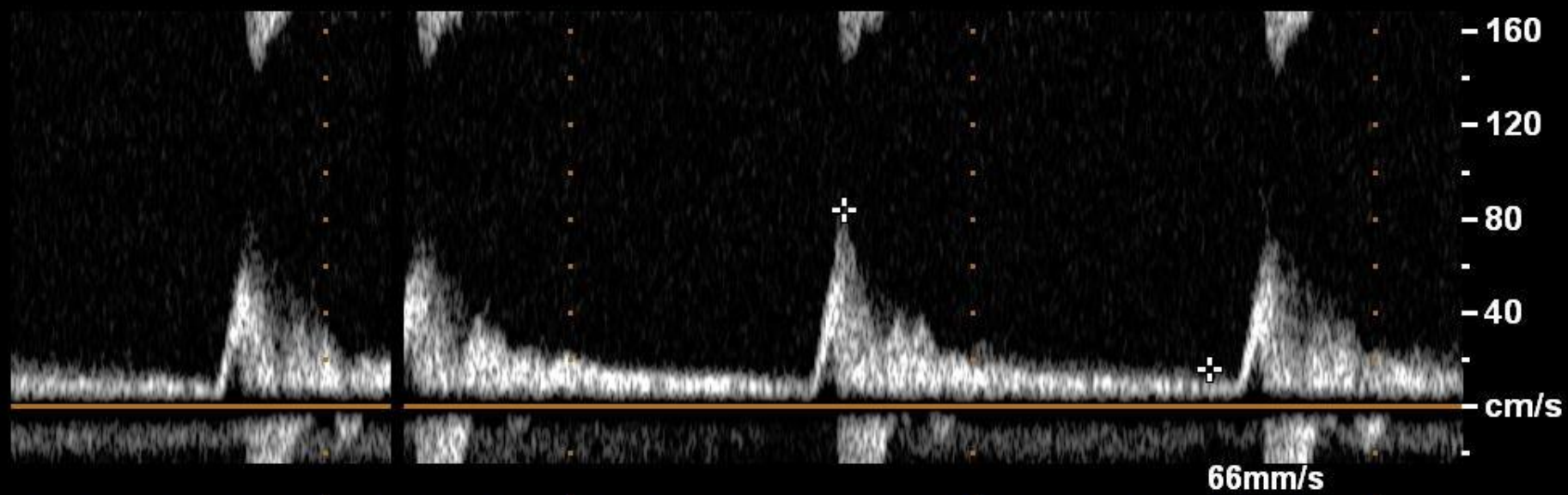
2D
64%
C 55
P Bas
Rés
Coul
72%
5.0MHz
FP Moy.
Moy

ACC Gauche



✦ VSM 83.9 cm/s
VTD 15.8 cm/s
IR 0.81

DP
75%
5.0MHz
FP 180Hz
VE3.5mm
2.6cm



38461120080918

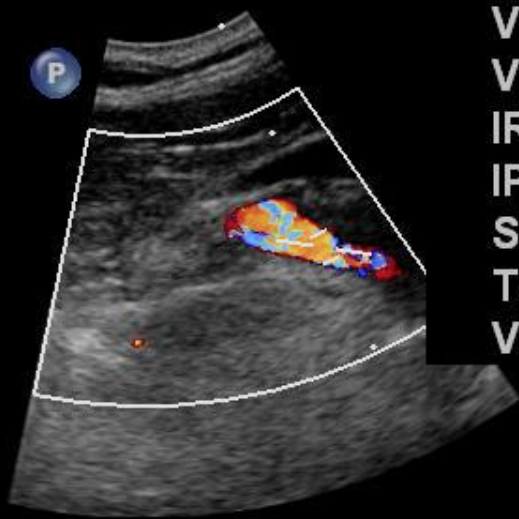
HOPITAL LA TIMONE

C8-5/TSFS2

CI 22Hz 56°
4.0cm


2D
64%
C 55
P Bas
Rés
Coul
68%
5.0MHz
FP Moy.
Moy

ACI Gauche

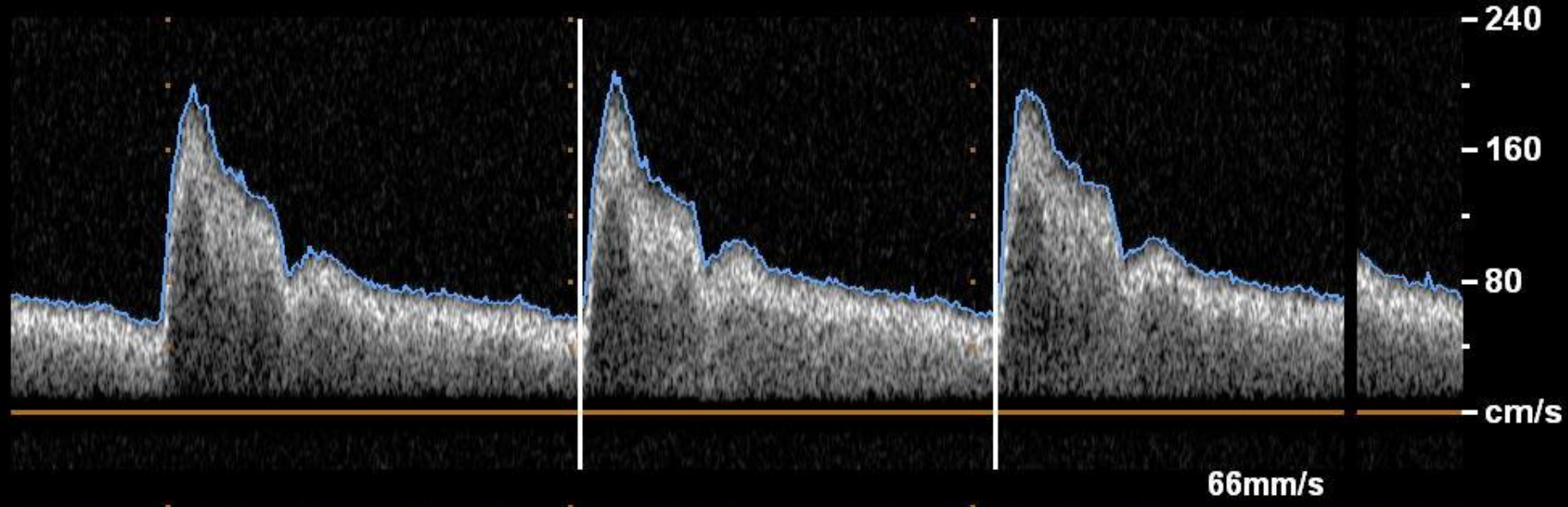


	VSM	209 cm/s
	VTD	58.1 cm/s
	VDM	59.2 cm/s
	IR	0.72
	IP	1.51
	S/D	3.6
	TA	86 ms
	VMT	98.9 cm/s

DP
75%
5.0MHz
FP 240Hz
VE2.5mm
2.1cm



- 3
- 4



CI 17Hz

4.0cm

2D

68%

C 46

P Bas

Pén

Coul

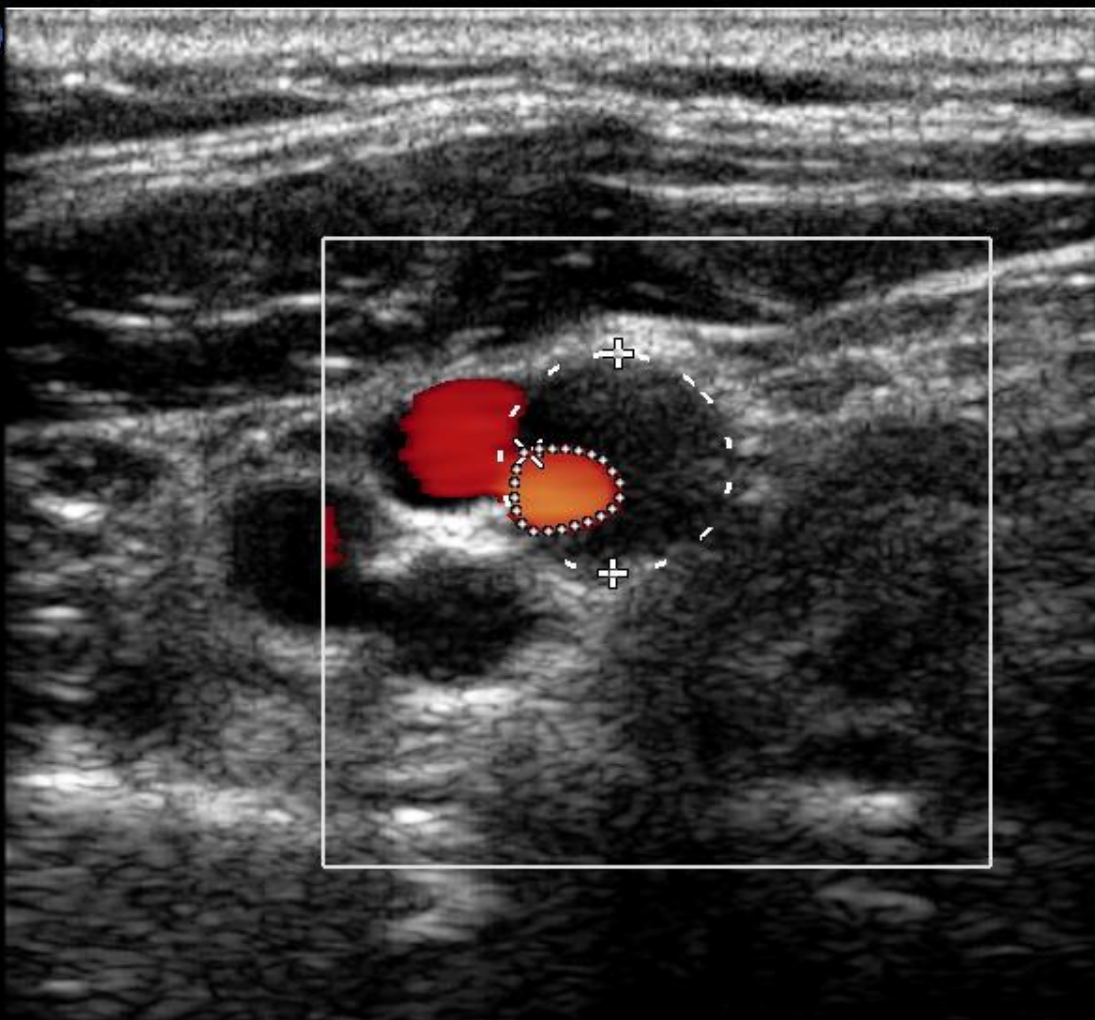
63%

5.0MHz

FP Moy.

Moy

P



C1 C3

+26.7

- 0

- 1

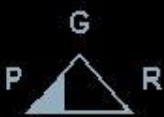- 2

- 3

- 4

-26.7

cm/s



× D Surface résid. 0.089 cm²

÷ D Surf. init. 0.501 cm²

D % réduct. surface 82.2 %

Exemple de compte rendu

- Plaque du bulbe carotidien et CI moyenne
- Longue
- Surface régulière, homogène échogène
- Réalisant une sténose à 60% selon les critères vélocimétriques et anatomiques NASCET :
 - VSM 210 cm/sec, VTD 60 cm/sec, rapport carotidien 2.6
 - Réduction de surface 82%
- Athéromateuse

PHILIPS OCCLUSION CIG

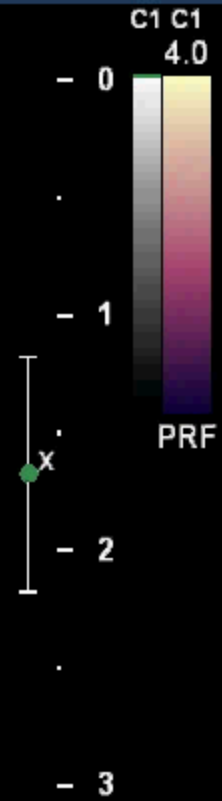
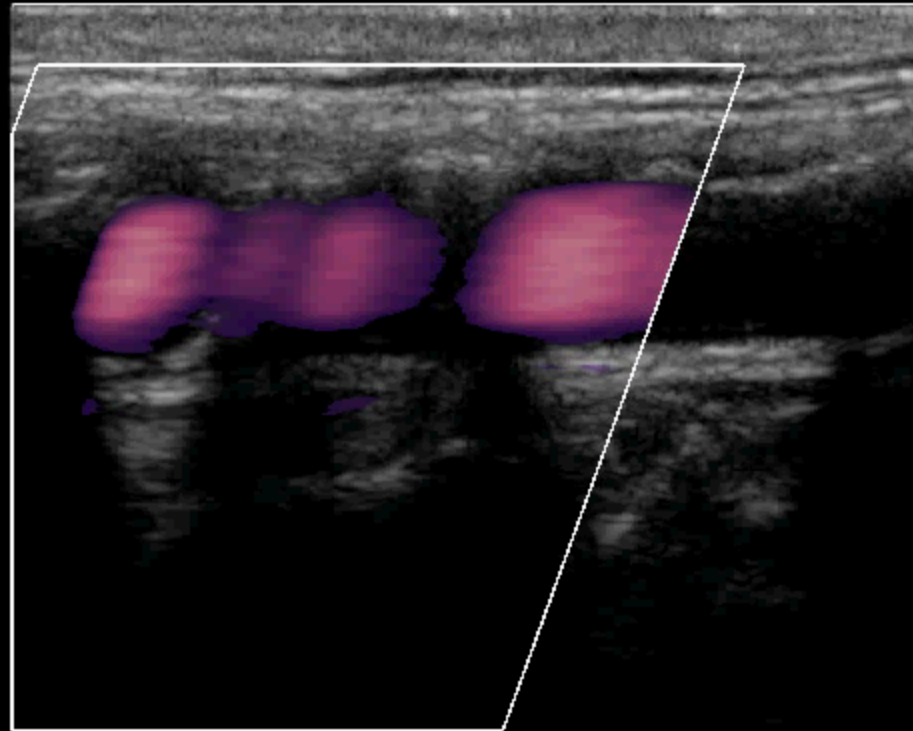
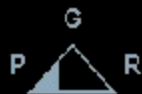ITm0.2 IM 1.1

22551120080213

L11-3/OPTIMAL TSA

CI 17Hz
4.0cm

2D
63%
C 66
P Bas
P en
CPA
87%
5.0MHz
FP Haut
Moy



JPEG
- 4** bpm

PHILIPS OCCLUSION CIG

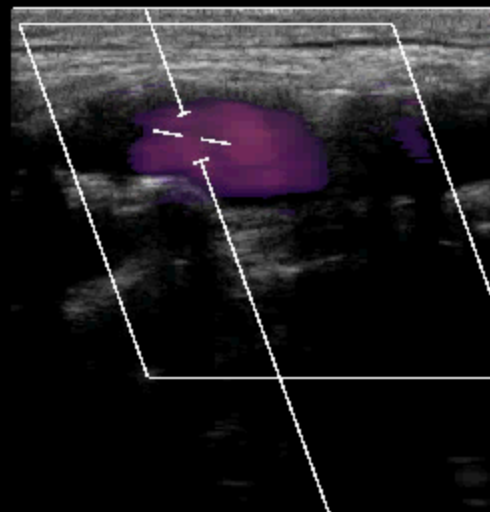
ITm0.1 IM 0.4

22551120080213

L11-3/OPTIMAL TSA

CI 16Hz 60°
4.0cm

2D
59%
C 66
P Bas
P en
CPA
82%
5.5MHz
FP Haut
Moy



- 0
- 1
- 2
- 3
- 4

DP
55%
3.6MHz
FP 60Hz
VE4.0mm
1.1cm

C1 C1
1.3
PRF

- 160
-
- 120
-
- 80
-
- 40
-
- cm/s

JPEG

50mm/s

*** bpm

PHILIPS

THROBUS CID

ITm0.1 IM 1.3

38121220080306

L11-3/TSAOFS

CI 19Hz
4.5cm

2D
60%
C 50
P Bas
EPLA

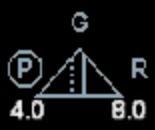C1

P

- 1

X - 2

- 3



JPEG - 4

*** bpm

PHILIPS

THROBUS CID

ITm0.3 IM 1.3

38121220080306

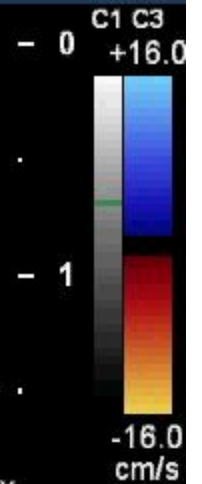
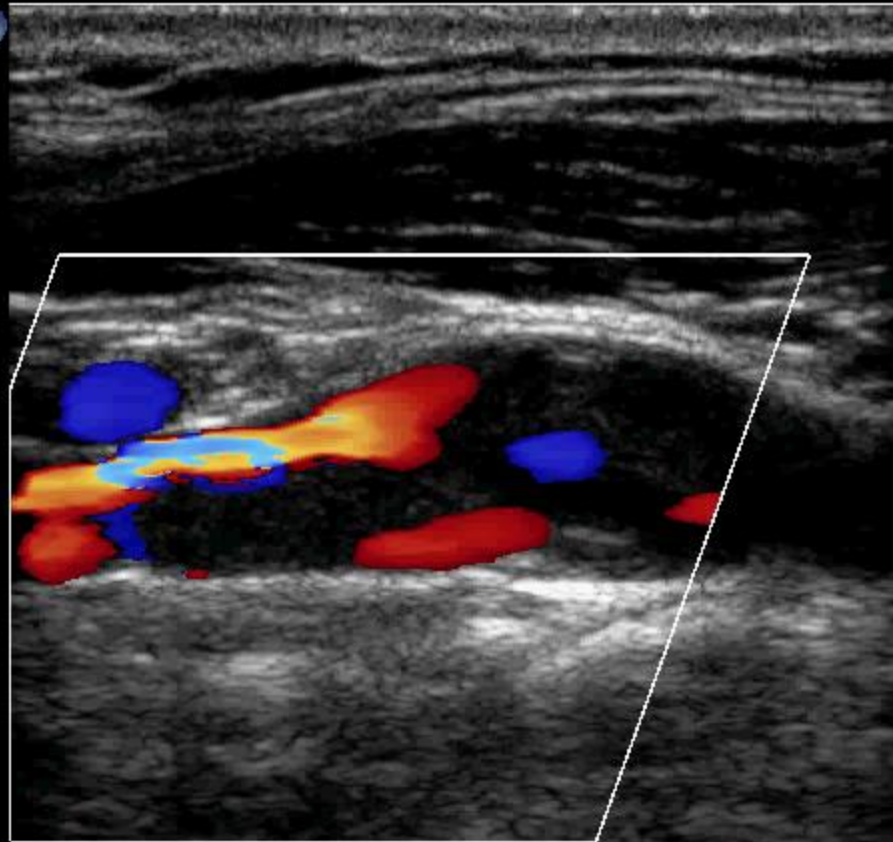
L11-3/TSAOFS

CI 13Hz
4.5cm

2D
67%
C 50
P Bas
P en
Coul
68%
5.0MHz
FP Moy.
Moy



P



JPEG - 4

*** bpm

PHILIPS

FMD CID

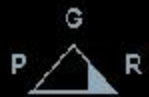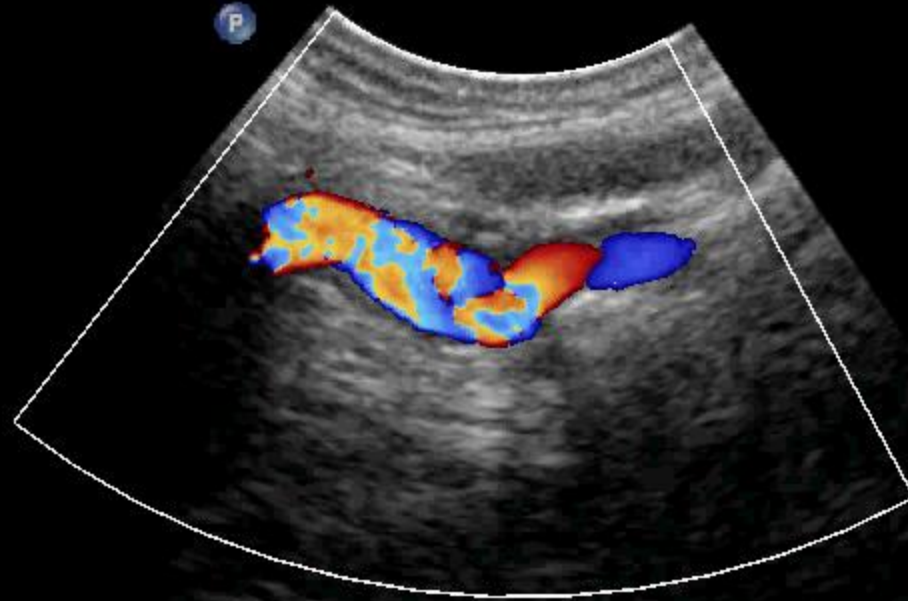

ITm0.3 IM 0.7

59121220080320

C8-5/TSFS2

CI 21Hz
4.0cm

2D
74%
C 55
P Bas
Rès
Coul
68%
5.0MHz
FP Moy.
Moy



JPEG - 4
*** bpm

Pièges et limites

- Sténose de l'ACE
- Plicature
- Baisse des résistances périphériques dans l'ACE
- Sténose de l'ACI et occlusion controlatérale
- Plaque calcifiée
- Bifurcation haute

PHILIPS

ITm0.4 IM 1.3

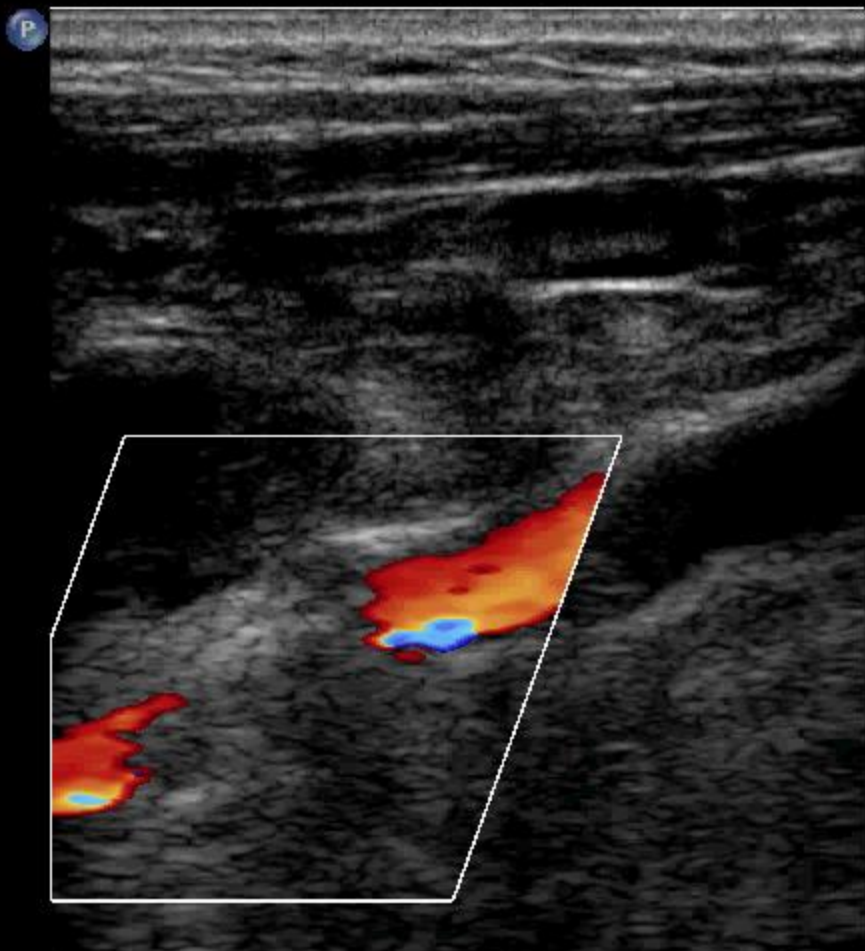
18010920080313

L11-3/OPTIMAL TSA

CI 15Hz
4.5cm

2D
64%
C 52
P Bas
P en
Coul
79%
3.6MHz
FP Moy.
Moy

C4 C3
+32.1



JPEG

*** bpm

PHILIPS

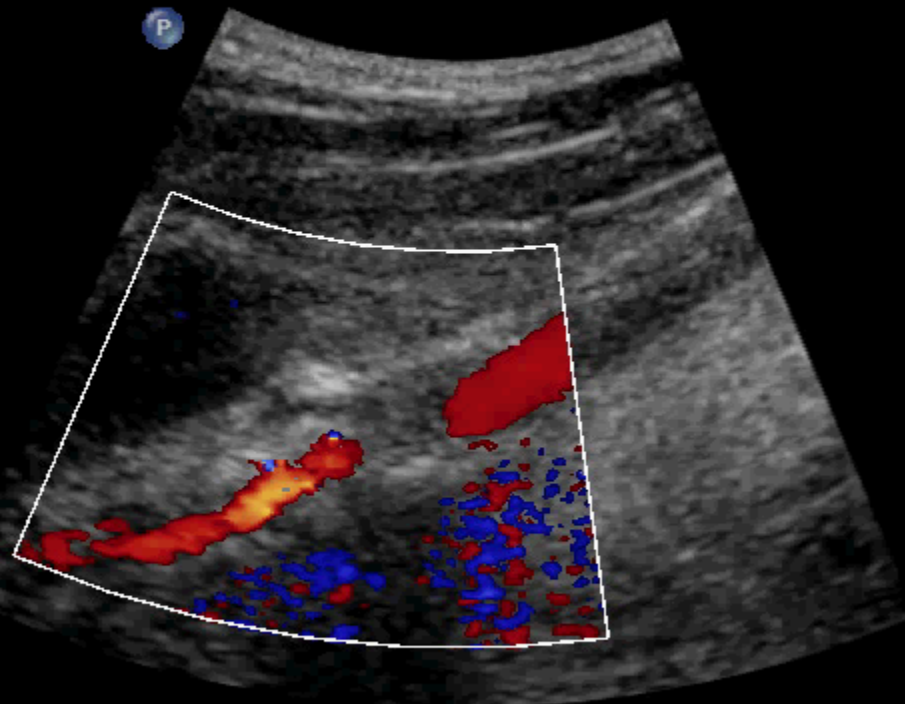
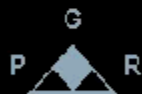ITm0.7 IM 1.0

18010920080313

C5-2/carotsc

CI 19Hz
5.0cm

2D
24%
C 55
P Moy
Gén
Coul
76%
2.8MHz
FP Moy.
Moy



JPEG

*** bpm

PHILIPS

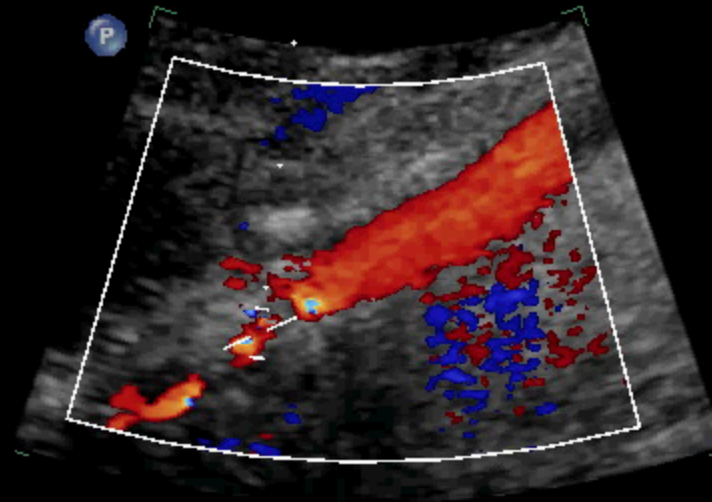
ITm0.2 IM 0.4

18010920080313


C5-2/carotsc

CI 20Hz 60°
4.9cm

2D
23%
C 55
P Moy
Gén
Coul
76%
2.8MHz
FP Moy.
Moy



DP
60%
2.5MHz
FP 100Hz
VE4.0mm
3.6cm



-300
-
-200
-
-100
-
Inv
-cm/s

JPEG

50mm/s

100 bpm

ECHO-DOPPLER VASCULAIRE ARTERES ET VEINES

PERTINENCE des SOINS

**De la pertinence des soins, adaptation Française du CHOOSE WISELY
Application à la réalisation des examens Écho-Doppler
en Médecine Vasculaire et à d'autres situations purement cliniques.**

Travail du Collège National Professionnel de Médecine Vasculaire (CNPMV)



**SOCIÉTÉ FRANÇAISE
DE MÉDECINE VASCULAIRE**



ODPC - MV
DÉVELOPPEMENT PROFESSIONNEL
EN MÉDECINE VASCULAIRE

3 – ECHO-DOPPLER ET STÉNOSES CAROTIDIENNES

L'écho-Doppler est l'examen non invasif de première intention dans le diagnostic de sténose carotidienne. Il est nécessaire de différencier **les sténoses carotidiennes asymptomatiques des sténoses symptomatiques**. Les sténoses carotidiennes asymptomatiques sont découvertes le plus souvent en cas de bilan d'extension de l'athérothrombose. L'étude des carotides est conseillée par la HAS et l'ESC lors du bilan réalisé en cas d'artériopathie des membres inférieurs symptomatiques ou au décours d'une affection coronarienne.

PLAQUE CAROTIDIENNE AVEC STÉNOSE < 50% (NASCET)

Pertinence des soins

- Devant une plaque carotidienne sans répercussion hémodynamique (< 50%), chez un patient dont les facteurs de risque cardio-vasculaires sont maîtrisés, il n'y a pas lieu de réaliser un nouvel examen systématique avant 3 ans.

STÉNOSE ASYMPTOMATIQUE > 60% (NASCET)

Pertinence des soins

- Devant une sténose carotidienne > 60 % selon NASCET, un contrôle entre 6 et 12 mois est justifié selon la maîtrise des facteurs de risque cardiovasculaires et un traitement médical optimal.