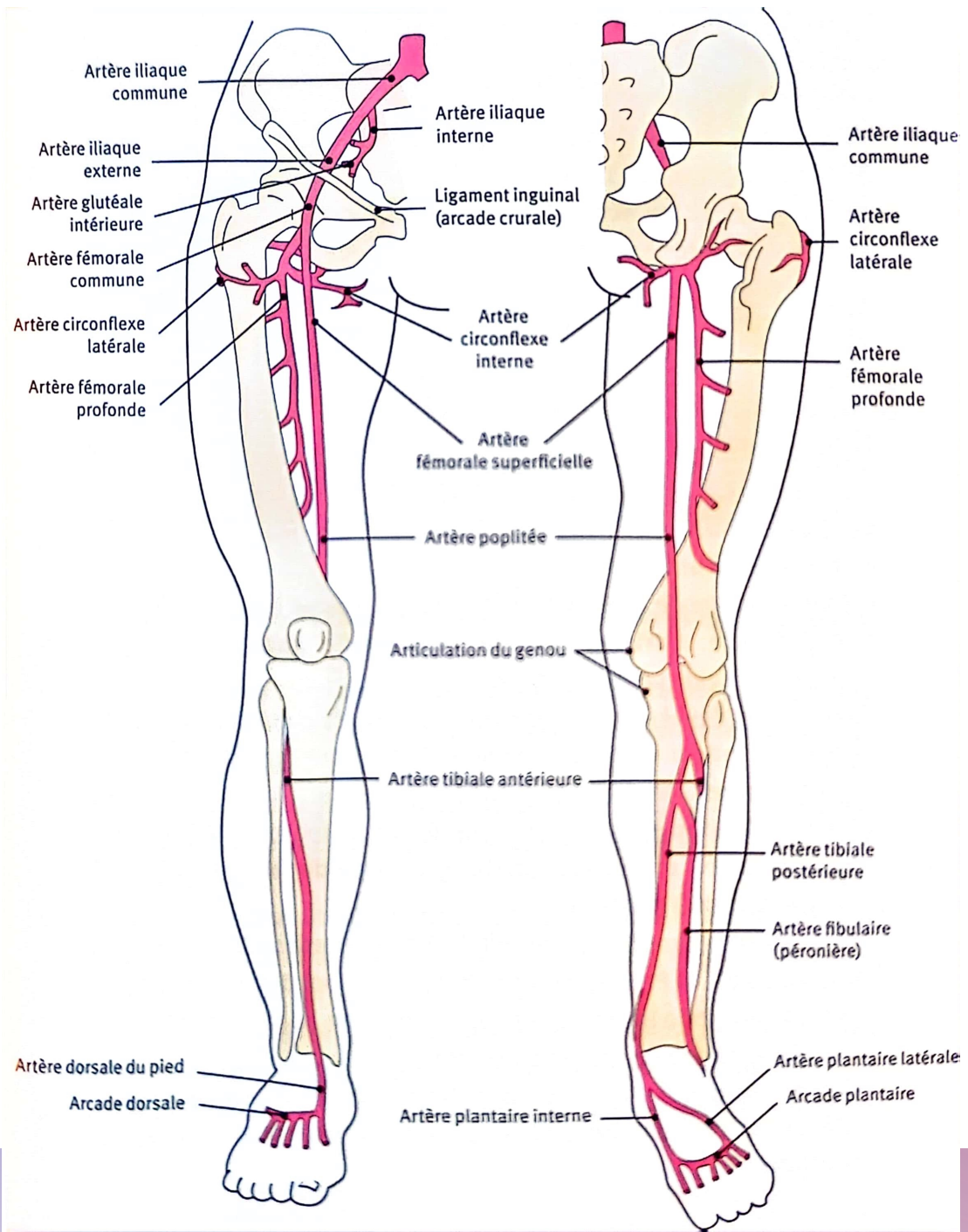


AOMI - STENOSE DES ARTERES DES MEMBRES INFERIEURS

ABDELLAOUI Laëtitia
MEDECINE VASCULAIRE – Pr SARLON
09/01/2023



EPIDEMIOLOGIE AOMI

- > 1 millions de personnes en France;
- Prévalence augmente avec âge : >20% après 70ans
- AOMI = 3^{ème} localisation la + fréquente d'athérosclérose (après atteinte coronarienne et cérébrale)
- Pic : 60-75ans chez l'homme ; 70-80ans chez la femme
- Mortalité au stade d'ischémie d'effort (claudication) : 15 % à 5 ans,
- Mortalité au stade d'ischémie permanente chronique (symptômes au repos) : 25 % à 1 an.

DEFINITION

- L'artériopathie oblitérante des membres inférieurs (AOMI)
= présence de lésions d'athérosclérose de l'aorte et des artères des membres inférieurs.
- Facteur de risque : **tabagisme, diabète**, âge, HTA, dyslipidémie

DEFINITION

- Classification clinique et hémodynamique de l'AOMI :

STADE	CLINIQUE	HEMODYNAMIQUE
Stade asymptomatique	Asymptomatique	IPS \leq 0.9
Stade d'ischémie d'effort	Claudication (\rightarrow à l'effort, distance +/- stable, crampe mollet/fessier, résolution à l'arrêt en 5min)	Pression cheville $>$ 50mmHg
Stade d'ischémie chronique permanente = ischémie critique	Douleur de décubitus (au repos, brûlure orteil/avant pied, amélioration en position déclive. Pied froid, cyanosé, œdème de déclivité) +/- Trouble trophique (peau mince, fragile, perte de pilosité, plaies, ulcère. Risque infection !)	Pression cheville \leq 50mmHg Pression orteil $<$ 30mmHg TcPO2 en décubitus $<$30 mmHg

DEFINITION

- **Ischémie aigue du membre inférieur**
 - Clinique : douleur intense à type de broiement, brutale, membre pâle, froid, abolition des pouls, paresthésie, paralysie du membre inférieur
 - Urgence médico-chirurgicale avec revascularisation <6h

EXAMEN CLINIQUE

- Examen clinique : évaluer douleur, TRC, présence de trouble trophique, pouls, recherche souffle vasculaire, mesure IPS

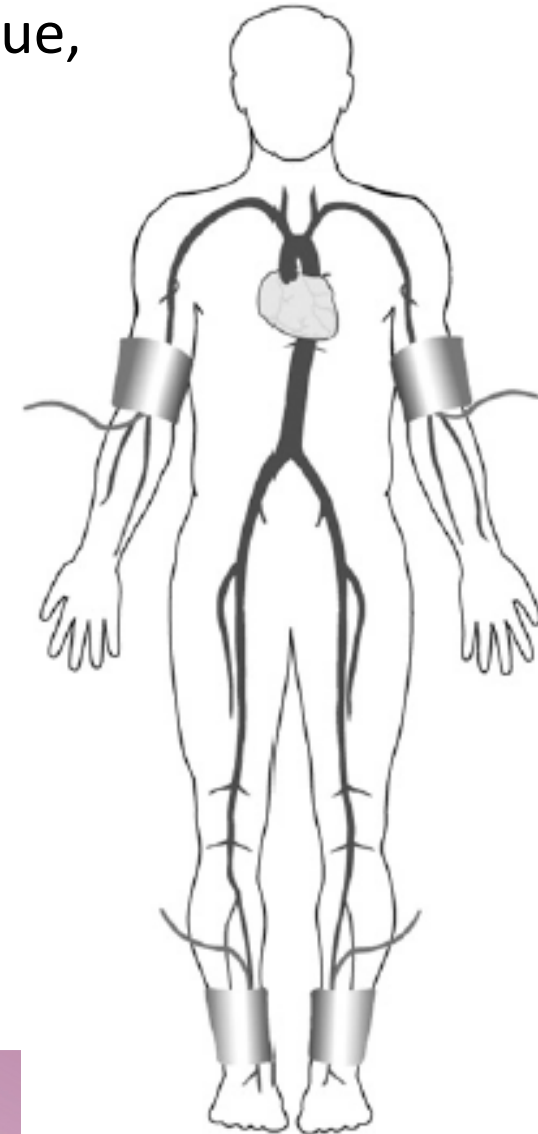
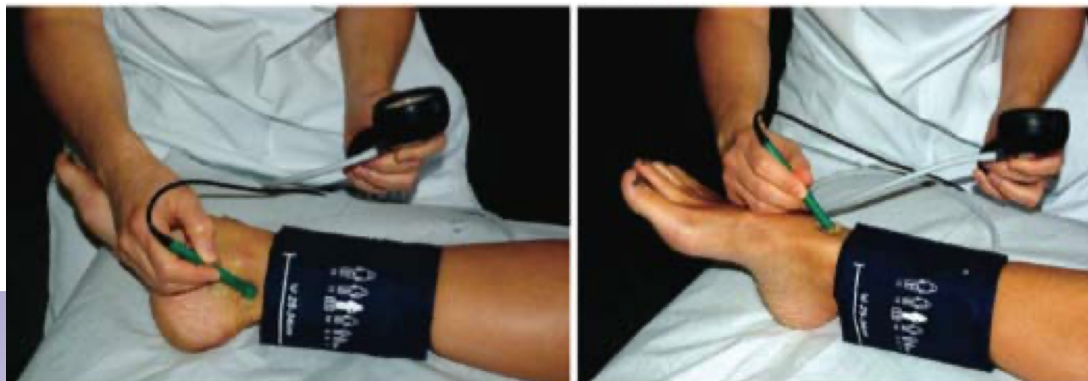- $$\text{IPS} = \frac{\text{Pression systolique cheville}}{\text{Pression systolique humérale la + élevée}}$$

- $0.9 < \text{IPS} < 1.4$: Normale

- $\text{IPS} \leq 0.9$: AOMI

- $\text{IPS} > 1.4$: médiacalcose

- mesure de pression d'orteil → AOMI si IPS gros orteil < 0.64



MEDIACALCOSE

- = Calcification de la média de la paroi sans rétrécissement intraluminal
- ++ diabétique, insuffisant rénaux chronique, patient âgé

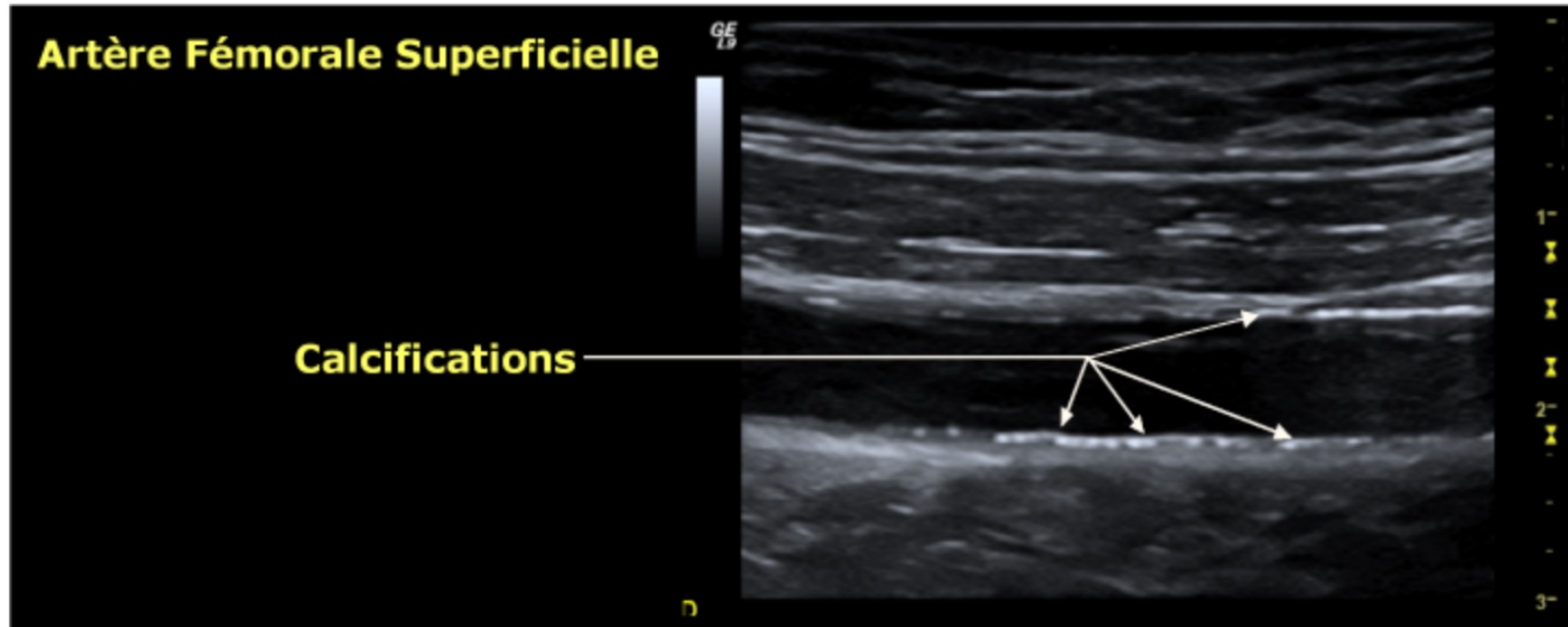


Figure 13: Médicalcose de l'artère fémorale superficielle, se traduisant par des images discontinues (en pointillés) dans l'épaisseur de la paroi (au sein de la média), sans altération de la lumière.

PARACLINIQUE

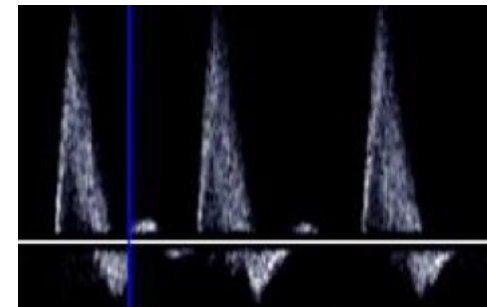
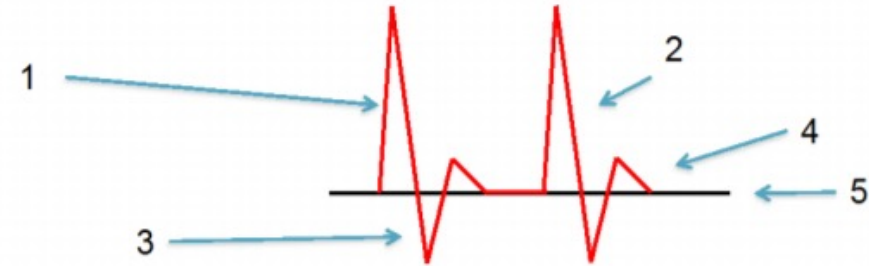
- **Echo-Doppler de l'aorte et des artères de membres inférieurs** = examen de référence
- **Test de marche sur tapis roulant avec mesure des pressions de cheville (test de Strandness : vitesse 3,2 km/h, pente 10 %) en pré- et post-effort**
 - Evaluer distance de gêne et distance de marche
 - Réévaluer les pressions de cheville après la marche
- **Mesure transcutanée de la pression sanguine en oxygène TcPO₂** : évalue état d'oxygénation cutanée (situation d'ischémie chronique permanente)
- **Angioscanner de l'aorte et des artères de membres inférieurs**
- **Artériographie des MI**

ECHO DOPPLER DES AMI

- Patient en décubitus dorsal
- Sonde microconvexe (8-5 MHz) et linéaire (12-5 MHz)
- Analyse morphologique, description des lésions (plaque, régulière, irrégulière, hyperéchogène, calcifié etc)
- Analyse du flux Doppler

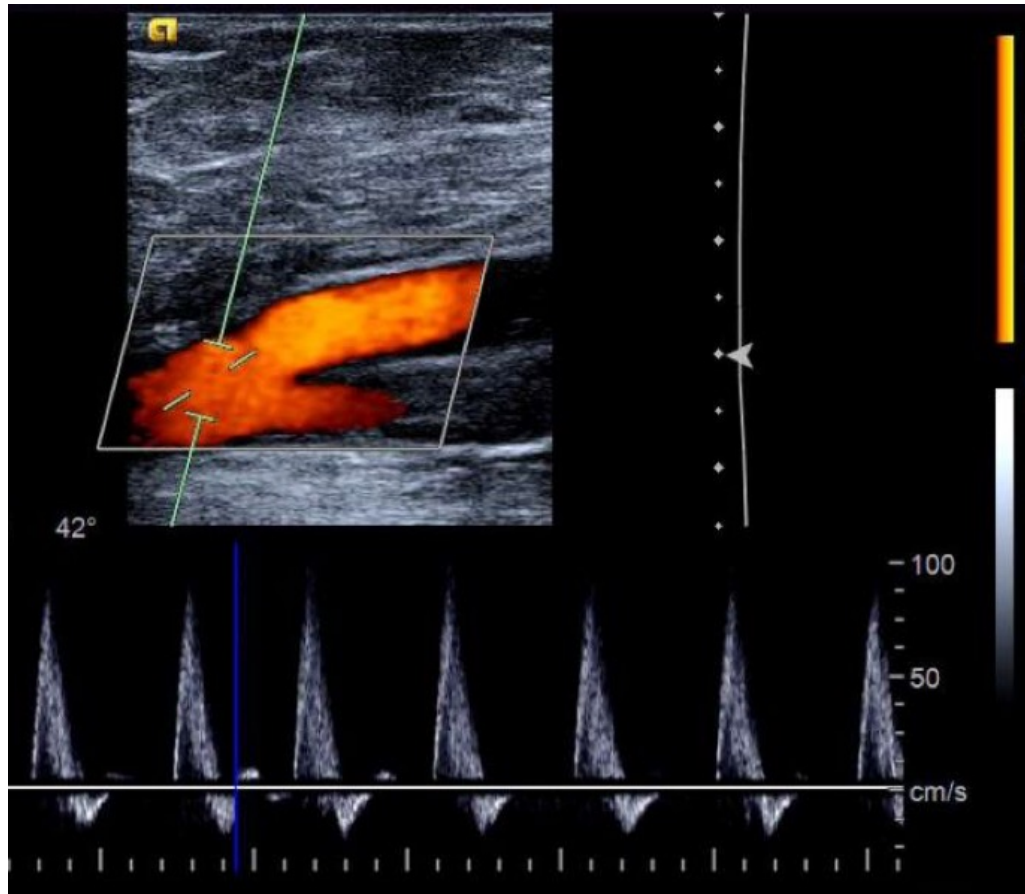
ECHO DOPPLER DES AMI

- Flux artériel est laminaire avec un caractère pulsatile.
- Flux triphasique :
 - branche ascendante rapide (1)
 - branche descendante rapide (2)
 - composante diastolique négative ; (3)
 - rebond diastolique positif ; (4)
 - retour à la ligne de base. (5)
- Fenêtre spectrale claire
- Vitesse normale au repos :
 - En iliaque : 100 cm/sec
 - En fémorale : 80 cm/sec
 - En poplitée : 60 cm/sec
 - En tibiale postérieure : 60 cm/sec

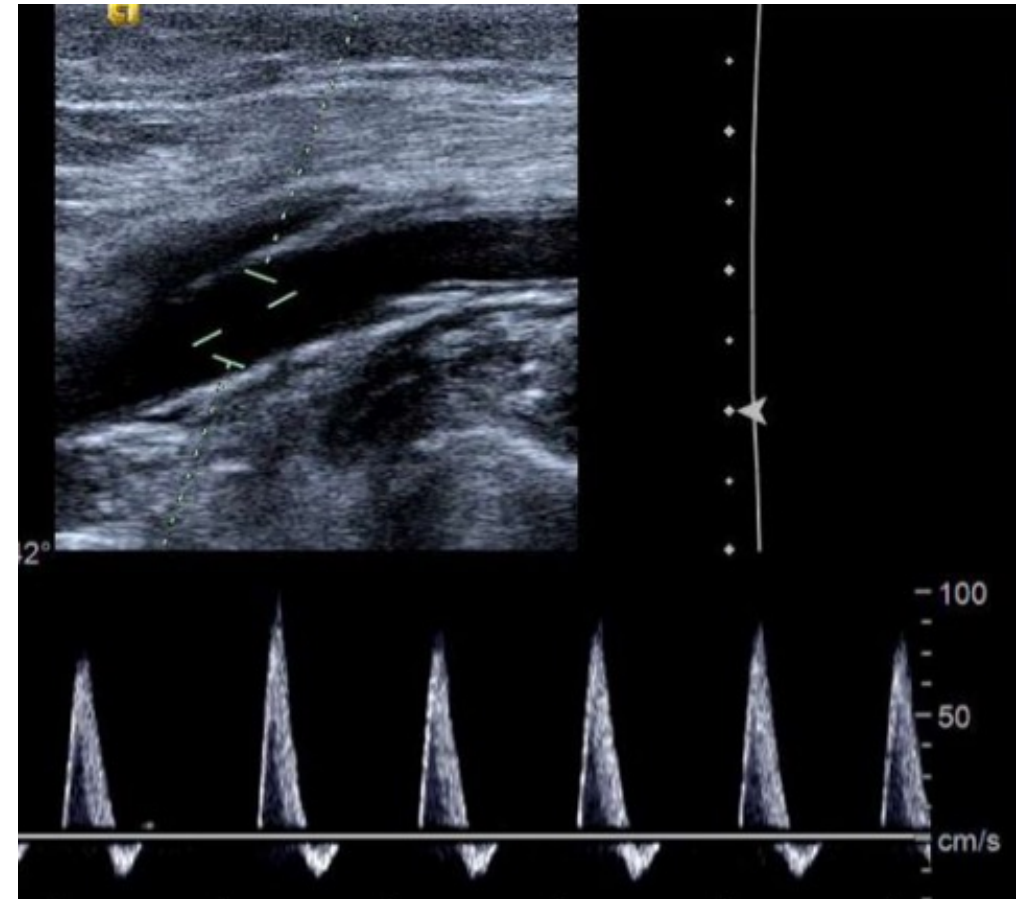


ECHO DOPPLER DES AMI : NORMAL

Trépied fémoral normal



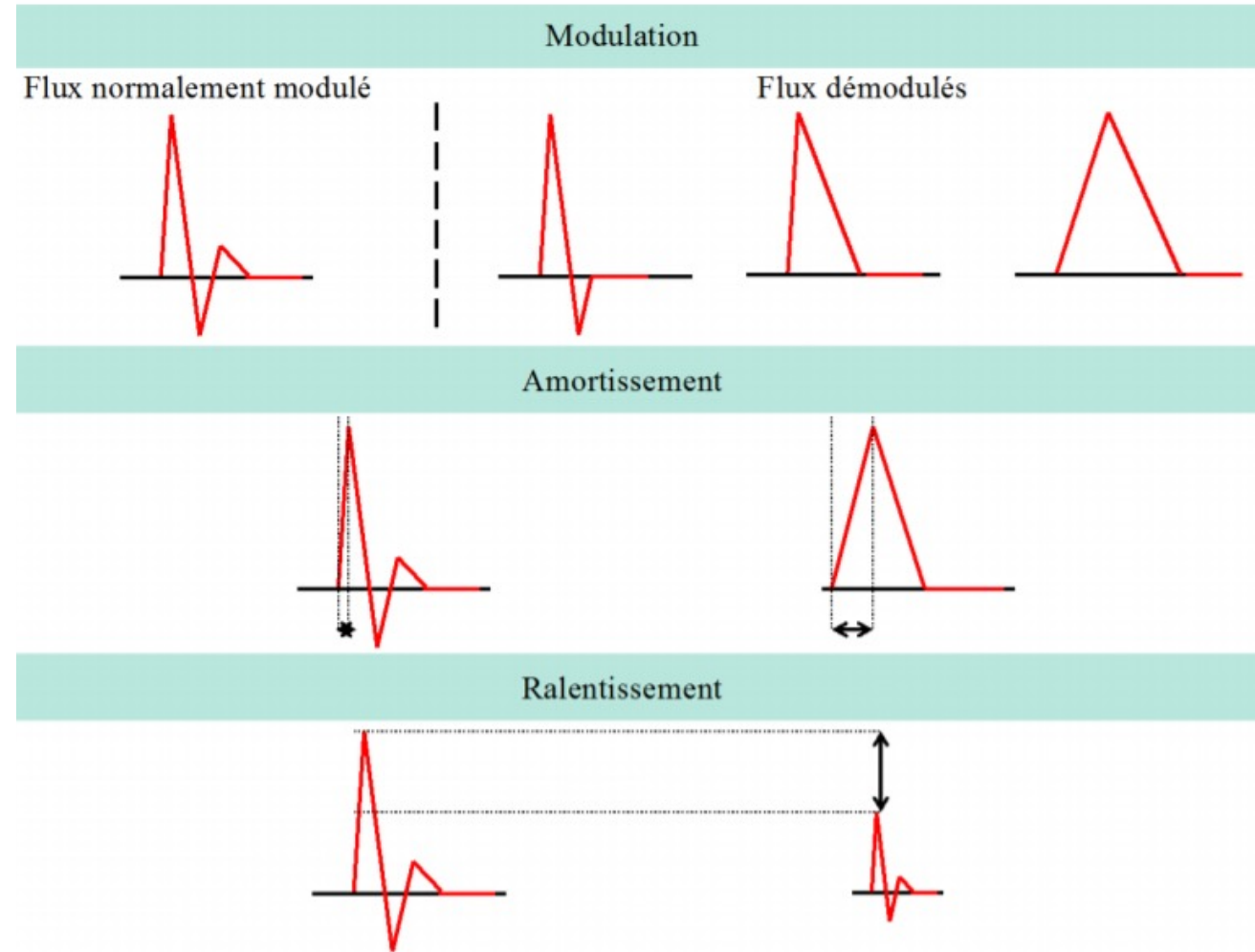
Artère poplitée normale



ECHO DOPPLER DES AMI

Description des flux Doppler selon Classification de St BONNET :

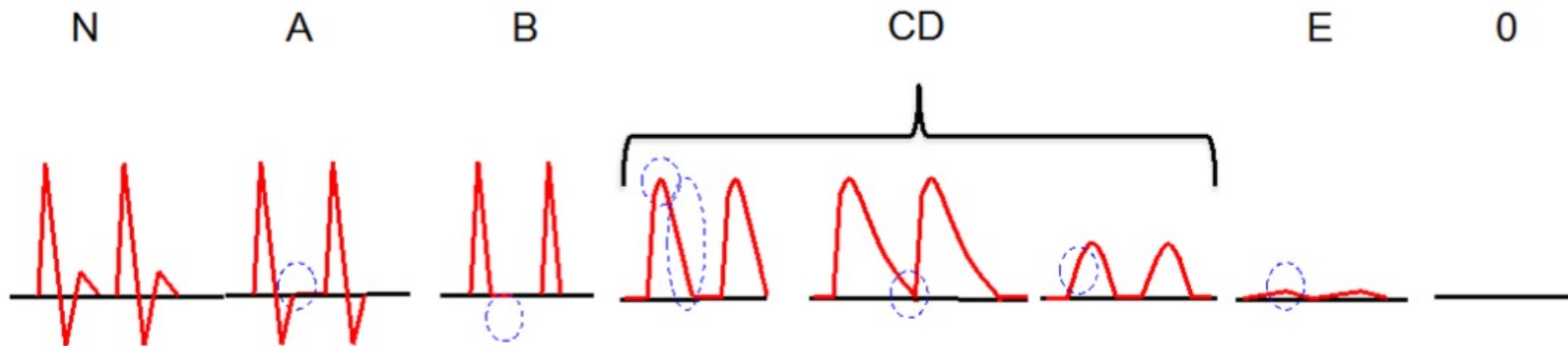
- **Flux démodulé** = perte du caractère triphasique
- **Flux amorti** = le temps de montée systolique est allongé
- **Flux ralenti** = vitesse maximale systolique diminuée



ECHO DOPPLER DES AMI

Classification de St BONNET :

- A : courbe biphasique avec disparition du rebond diastolique positif
- B : courbe monophasique symétrique avec la disparition de la composante diastolique négative, pic systolique pointu
- CD : pic systolique « émoussé » : ↑ du temps de descente ou ↑ du temps de montée systolique
- E : effondrement des vitesses systoliques
- O : absence de flux



CRITERE DE STENOSE

SIGNES DIRECTS

Accélération systolique au site de sténose

Turbulence post-sténotiques : augmentation du spectre avec comblement de la fenêtre sombre au maximum

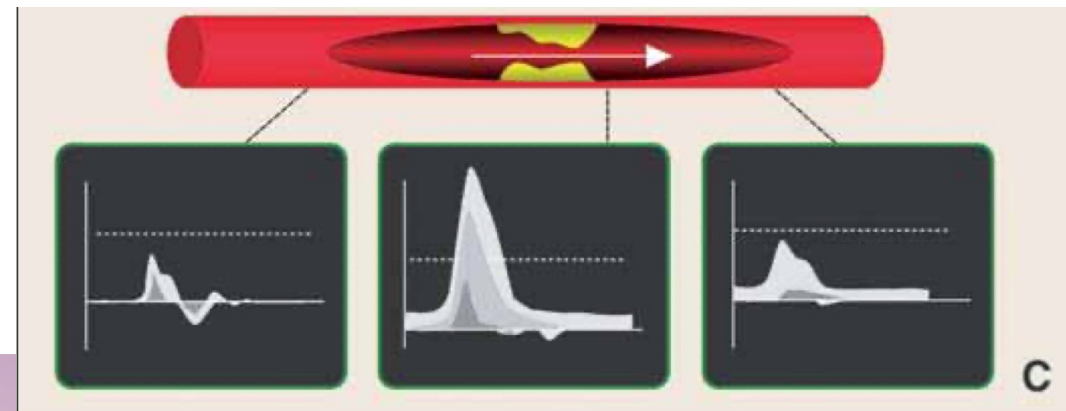
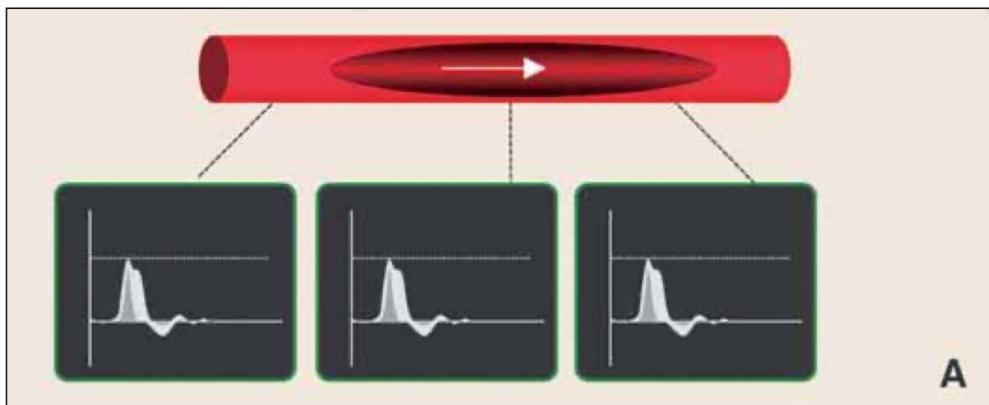
SIGNES INDIRECTS

En aval de la sténose :

- **Diminution du pic systolique**
- **Disparition du reflux diastolique**
- **Amortissement en dôme des tracées**

En amont de la sténose :

- **Augmentation de la modulation systolo-diastolique par augmentation des résistances circulatoires**



CRITERE DE STENOSE

- Critère de sténoses iliaques :

Sténose	VMS (cm/sec)	Ratio VMS	Aval
≥ 50 %	200-250	2-2,5	Normal
≥ 70 %	350-400	3,5-4	Augm TMS Flux diastolique

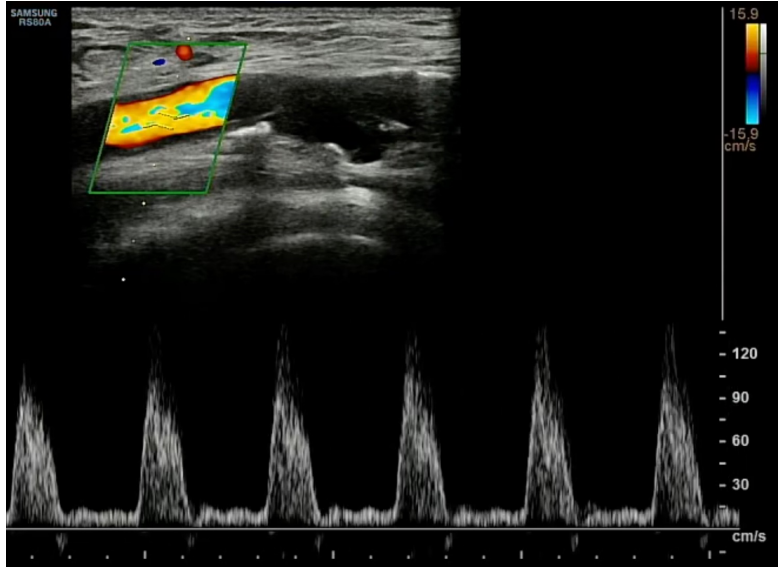
- Critère de sténoses sous inguinale :

Sténose	VMS (cm/sec)	Ratio VMS	Aval
≥ 50 %	200	2	Normal
≥ 70 %	300	3	Augm TMS Flux diastolique

EX : ED AMI PATHOLOGIQUE

FEMORALE COMMUNE

En amont de sténose



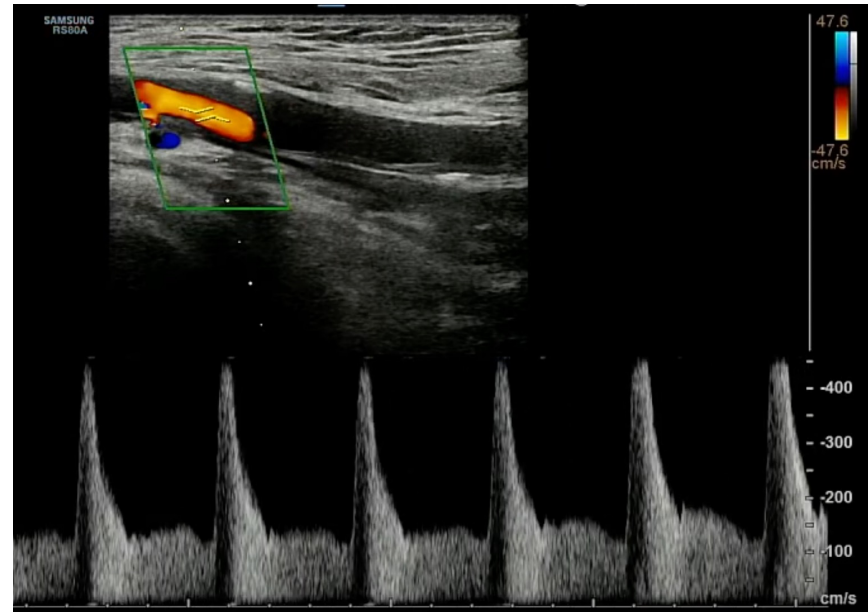
FEMORALE SUPERFICIELLE

Sténose

Accélération des vitesses

Pic de vélocité >400

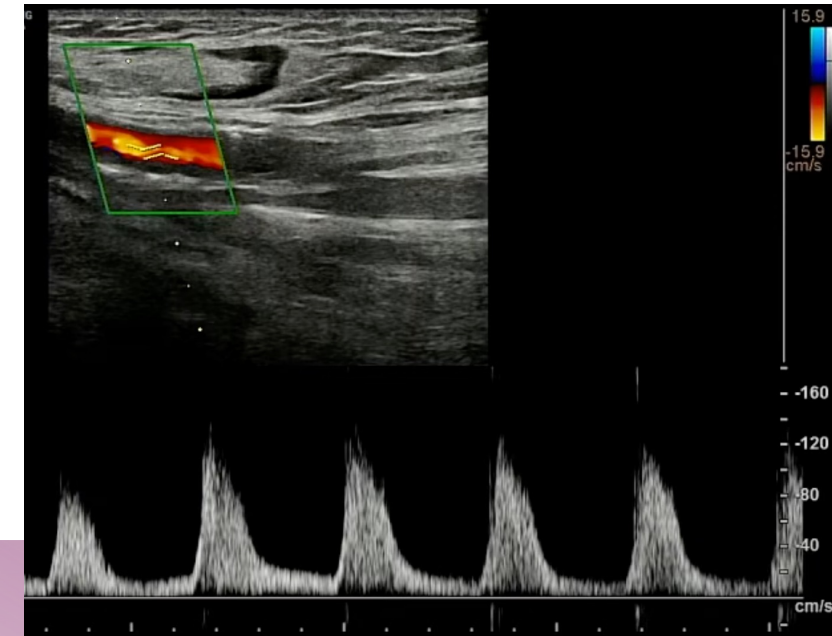
Ratio > 3



FEMORALE SUPERFICIELLE

En aval de la sténose

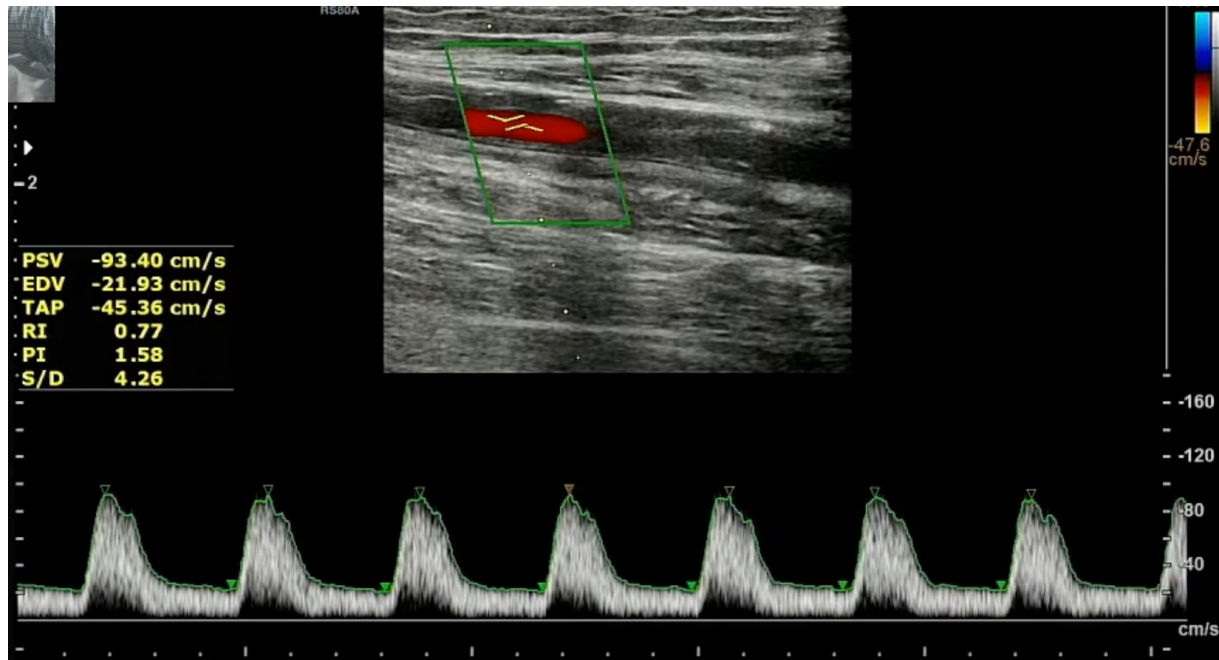
Flux démodulé, amorti



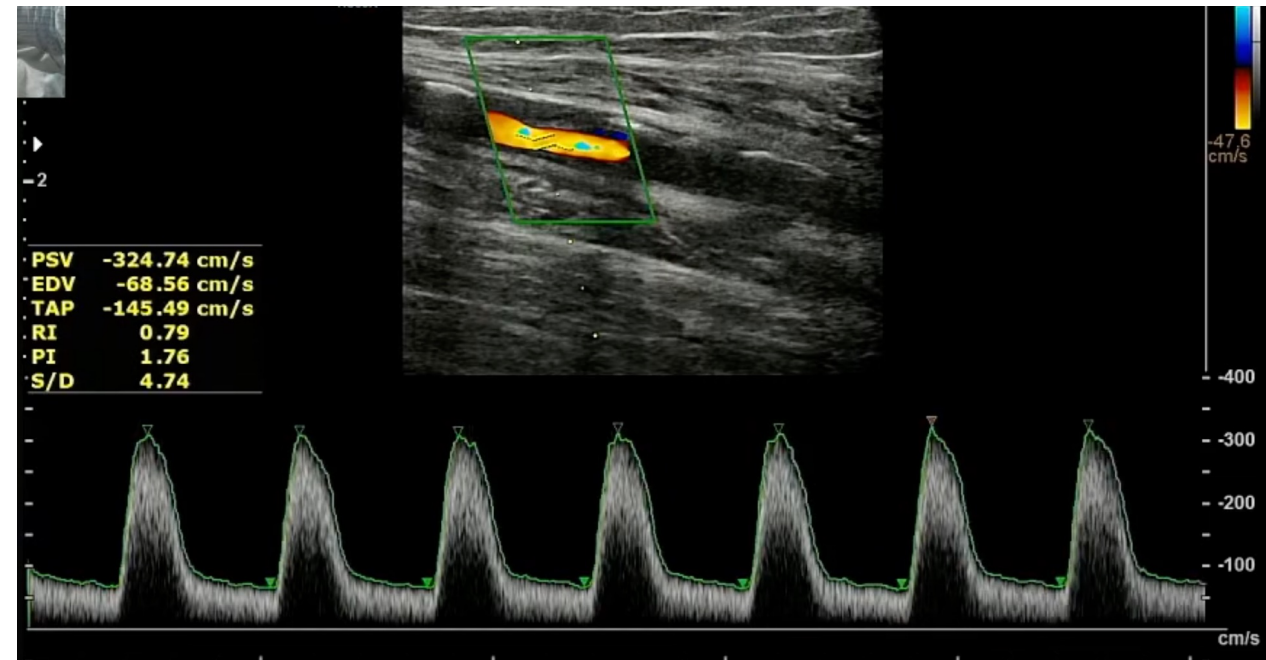
EX : ED AMI PATHOLOGIQUE

FEMORALE SUPERFICIELLE

Avant sténose

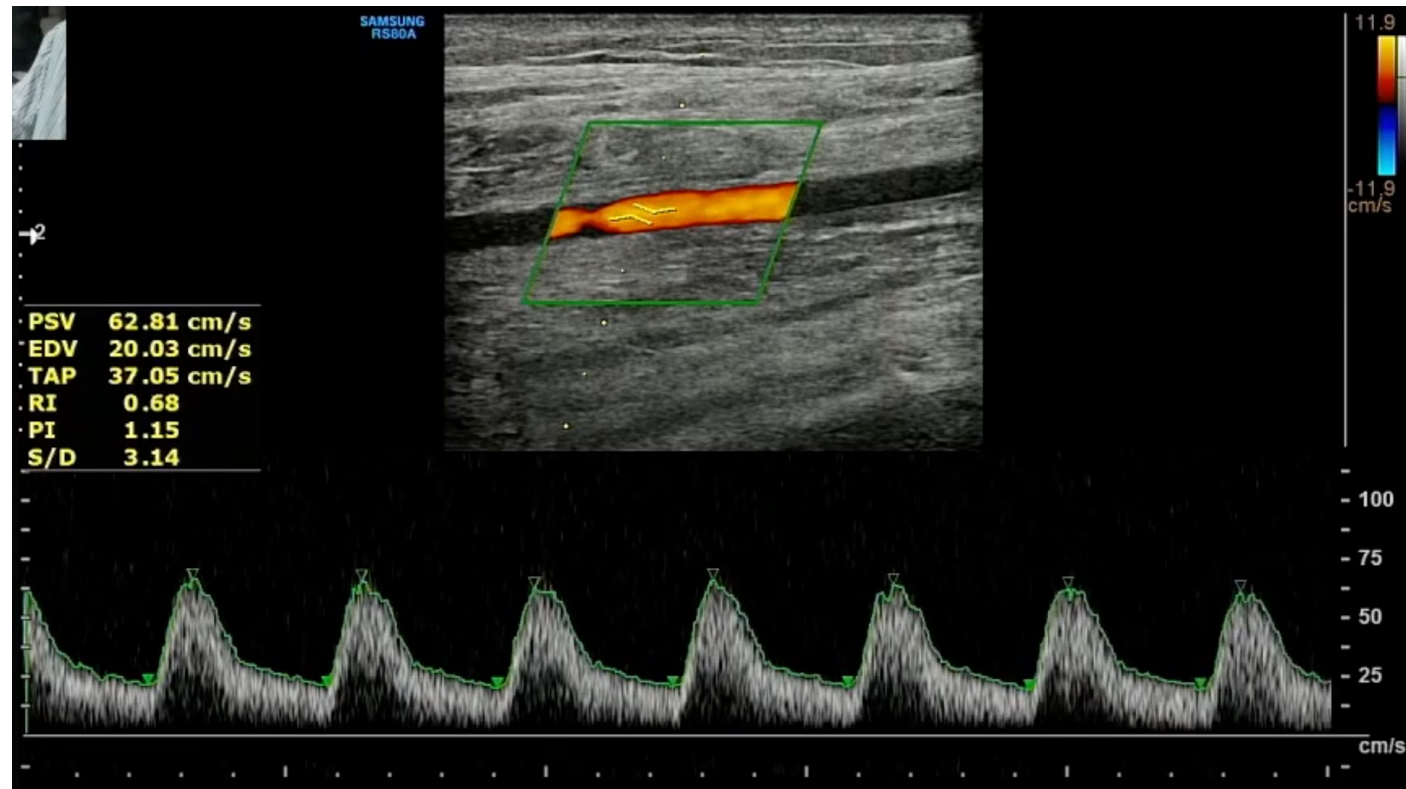


Au niveau de la sténose



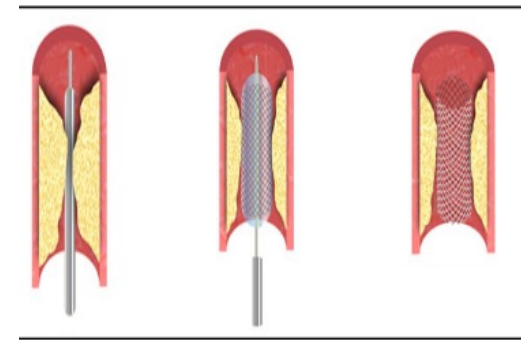
EX : ED AMI PATHOLOGIQUE

TIBIALE POSTERIEURE
Flux démodulé, amorti

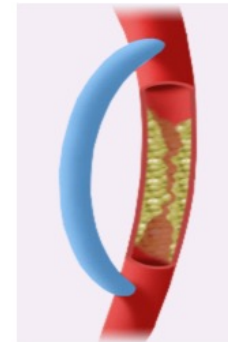

PRISE EN CHARGE

- **Contrôle des facteurs de risques cardiovasculaires**
- **Anti-agrégant plaquettaire, Statines** (LDLc <0.55 g/L), **IEC** (PA < 130/80 mmHg)
- **Rééducation** à la marche
- **Revascularisation** : → claudication persistante invalidante malgré PEC médicale optimale pendant 6 mois OU + précoce si lésions menaçantes (localisation, retentissement hémodynamique)
 - technique endoluminale : **angioplastie avec ou sans stent**
 - technique de chirurgie ouverte : **endartériectomie ou pontage**
- **Amputation** : si impossibilité de revascularisation ou de situation locale engageant le pronostic vital (nécrose extensive, infection.)
- **Suivi régulier**



Angioplastie + stent



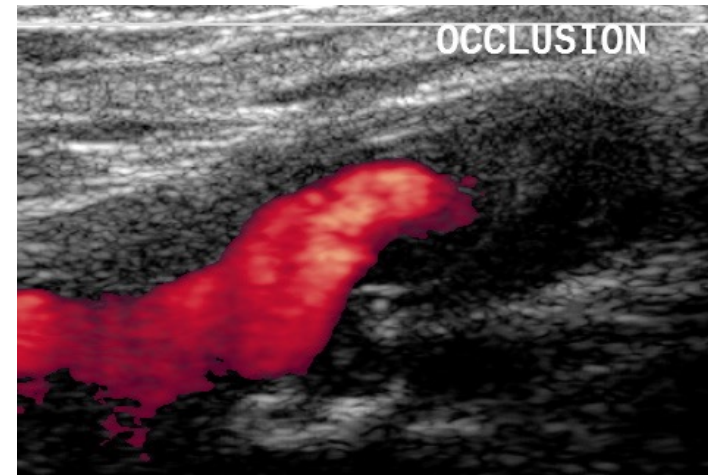
Pontage

COMPLICATION POST-REVASCULARISATION

- Complications post-pontage :

Complications précoces <6mois	Complications tardives
Infection Hématome Lymphocèle Thrombose	Sténose Occlusion Thrombose Faux anévrisme anastomotique Collection péri-prothétique

Occlusion totale pontage fémoro-poplité :



CRITERE STENOSE PONTAGE

Stade et probabilité de thrombose	Diamètre de sténose	VMS au niveau de la sténose (cm/sec)	Ratio VMS sténose / VMS amont	VMS intra pontage (cm/sec)	Chute de l'IPS
1. Très haut risque	≥ 70%	≥ 300	≥ 3,5	< 45 ou flux de butée	> 0,15
2. Haut risque	≥ 70%	≥ 300	≥ 3,5	> 45	< 0,15
3. Risque modéré	50-69%	180-300	2-3,5	> 45	< 0,15
4. Risque faible	<50%	<180	< 2	> 45	< 0,15

COMPLICATION POST-ENDOPROTHESE

- **Complication post-endoprothèse**
 - Plicature
 - Sténose

- **Critère sténose angioplastie : Resténose > 70% si :**
 - VMS > 300 cm/sec
 - RVS > 3.5 - 4

CAS CLINIQUE

CAS CLINIQUE

- Mr Cédric V. , 44ans
- Antécédent : Cardiomyopathie dilatée probablement post-infarctus.
Tabagisme actif
- Consulte en Mars 2017 pour douleur à la marche à type de crampe et cède en quelques minutes après l'arrêt de l'effort. Symptôme bilatéral, prédominant à droite.
Réduction importante du périmètre de marche
- Examen clinique : Pouls fémoral présent de manière bilatérale. Pas de pouls d'aval.
Pas de trouble trophique.
IPS droite : 0.6 ; IPS gauche : 0.8
- Quel est votre diagnostic ?
- Quel(s) examen(s) sont à réaliser ?

CAS CLINIQUE

- **Echo Doppler des artères des membres inférieurs :**

Importante surcharge au niveau des 2 trépieds fémoraux.

Nombreuses plaques diffuses des axes fémoraux avec réentrées en poplité correcte

DAP aorte : 20 mm

- **Test de marche sur tapis roulant :**

Périmètre max 280m, diminution significative de la PA après effort à droite et à gauche

En mmHg	AU REPOS		APRES L'EPREUVE	
PRESSION HUMERALE	DROITE	163/94	DROITE	A 5 MIN
	GAUCHE	170/95	GAUCHE	148/83
PRESSION DISTALE CHEVILLE DROITE	TIBIALE POSTERIEURE	110	TIBIALE POSTERIEURE	50
	PEDIEUSE	100	PEDIEUSE	NON TROUVEE a SN D'RENICA Présen
PRESSION DISTALE CHEVILLE GAUCHE	TIBIALE POSTERIEURE	140	TIBIALE POSTERIEURE	40
	PEDIEUSE	110	PEDIEUSE	50

COMMENTAIRES :

Douleur à droite gauche à m, EVA : 8/10
 Au niveau de la cuisse, du mollet

A 40 m petit douleur sensation de raideur
 80m sensation de raideur + "ça tire" dans les 2 mollets
 140m douleur augmente dans les 2 mollets
 160m force pour avancer 250 m trépidation à JT

TA après repos :

160/83

Médecin :

Infirm

CAS CLINIQUE

- **Angioscanner aortique et des artères des membres inférieurs :**

Sténose sévère des artères rénales droite et gauche,

Sténose sévère de l'artère iliaque primitive gauche,

Sténose modérée de l'artère iliaque primitive droite

Surcharge significative du trépied fémoral droit

- **Echographie de stress sous dobutamine :**

Pas d'ischémie clinique, électrique ou échographique. Probable séquelle inféro-septale.

CAS CLINIQUE

Quelle serait votre prise en charge médicale et chirurgicale?

CAS CLINIQUE

- Prise en charge :
 - AAP
 - Statine
 - IEC
 - Rééducation à la marche
 - Intervention chirurgicale programmée avec :
 - dilatation et stent des sténoses sévères des artères rénales.
 - dilatation et stent de la terminaison aortique et des deux artères iliaques primitives
 - Réfection chirurgicale du trépied fémoral droit
- Suite opératoire simple
- Contrôle écho doppler à 3 mois et à 6 mois

CAS CLINIQUE

A 6 mois de la chirurgie :

- Cliniquement :
Disparition des symptômes de claudication.
Tabagisme actif.
- Echographiquement :
Très bon résultat de l'ensemble de la revascularisation.
Endoprothèse aorto-bi iliaque visualisée et perméable sans signe de resténose.
Flux satisfaisant en distalité.

CAS CLINIQUE

En septembre 2023 (6 ans après la chirurgie) :

- Cliniquement :
Pas de symptômes de claudication. Nette amélioration de son périmètre de marche.
Tabagisme toujours actif.
- Echographiquement :
La restauration aorto bi iliaque et le trépied fémoral sont bien perméables.
Surcharge pariétale diffuse au niveau fémorale et poplitée mais flux satisfaisant.
En distalité : TA et TP bien perçues avec des flux biphasique et triphasique sur la TP droite;
L'artère rénale gauche est bien perméable. L'artère rénale droite n'a pas été visualisée.
- Poursuite traitement habituel par AAP et hypocholestérolémiant
Surveillance annuelle par écho-doppler.

CONCLUSION

- AOMI = marqueur de risque cardiovasculaire.
Patient artériopathe = patient polyvasculaire jusqu'à preuve du contraire.
- Echodoppler des AMI = examen de référence
- Prise en charge AOMI :
 - corriger les facteurs de risque cardiovasculaire; sevrage tabac
 - freiner l'évolution de la maladie athéromateuse (IEC, statine, antiplaquettaire) ;
 - ré-éducation à la marche.
 - +/- Revascularisation si persistance d'une claudication invalidante malgré un traitement médical bien conduit pendant 3 mois ou si lésion menaçante

MERCI