



CAS CLINIQUE : STENOSE DES ARTÈRES RÉNALES

INTERNE BONNAUD LAURA

DR SILHOL

SERVICE DE MÉDECINE VASCULAIRE – PR SARLON

MME M, 49 ANS

- Antécédents personnels:

Erysipèle

Insuffisance veineuse chronique

Troubles psychiatriques en cours de diagnostic

HTA

Tabagisme actif 15PA

- Mode de vie :

Hospitalisée en psychiatrie sous contrainte

- Antécédents familiaux :

Sœur décédée 34 ans IDM

HTA père et tantes paternelles

Père décédé anévrisme de l'aorte

- Traitement :

EUPRESSYL 30mg matin et soir

LOXAPAC 25mg matin et soir

ZYPREXA 10mg le soir

MME M 49 ANS

- Histoire de la maladie :

HTA depuis 2020 suivie par son médecin traitant sans traitement. Hospitalisée en psychiatrie sous contrainte depuis 1 mois avec HTA jusqu'à 200 PAS : mise sous Loxen + Eupressyl 30mg.

- Adressée en consultation de médecine vasculaire :

PAS à 130 avant l'hospitalisation.

PA 3 mesures 208/122, FC 70bpm.

Patiente asymptomatique.

Que faites-vous?

MME M 49 ANS

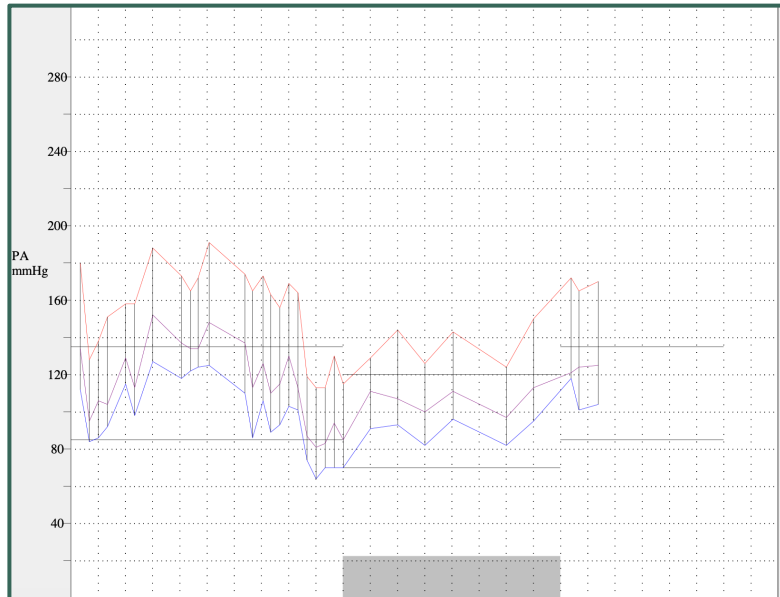
- HDJ pour bilan d'HTA secondaire.
- Mise sous traitement neutre :
Loxen LP 50 mg matin et soir
Eupressyl 60 mg x 3
Hyperium 1mg le soir.

Bilan HTA secondaire si :

- patient jeune
- hypokaliémie
- HTA grade 3/ urgence hypertensive
- signe clinique évocateur d'une cause 2ndaire
- HTA résistante

BILAN BIOLOGIQUE EN HDJ

- Sur le plan biologique :
 - Kaliémie normale
 - Pas de microalbuminurie
 - Bilan hormonal : RAR 28.4 et 25.3
 - Aldostéronurie et CLU non réalisables car pas d'urines des 24h
 - Cortisol 8h : 171 nmol/L, ACTH 8h : 5.3 pmol/L
 - Dérivés méthoxylés plasmatiques avec normétanéphrines libres 1.5N



HTA systolo-diastolique de grade I
sous trithérapie avec un profil dipper.

MAPA

Mesures réussie(s) : 32 73%
Indications :

Résumé général

	MOY	Ecart type	MIN	MAX	Dipping
Systolique :	152	22.81 mmHg	113 (21h01 Mar)	191 (17h05 Mar)	15.9%
Diastolique :	97	17.66 mmHg	64 (21h01 Mar)	127 (15h01 Mar)	13.1%
PAM :	115	18.71 mmHg	81	152	12.8%
Pression différentielle :	56	10.63 mmHg	38	79	
Fréquence cardiaque :	74	6.78 bpm	63	90	
			Mesure(s)	Durée	
Pourcentage de pression systolique au dessus de la limite :			81.3%	87.8%	
Pourcentage de pression diastolique au dessus de la limite :			81.3%	87.8%	

Période(s) de veille 06h00 - 22h00

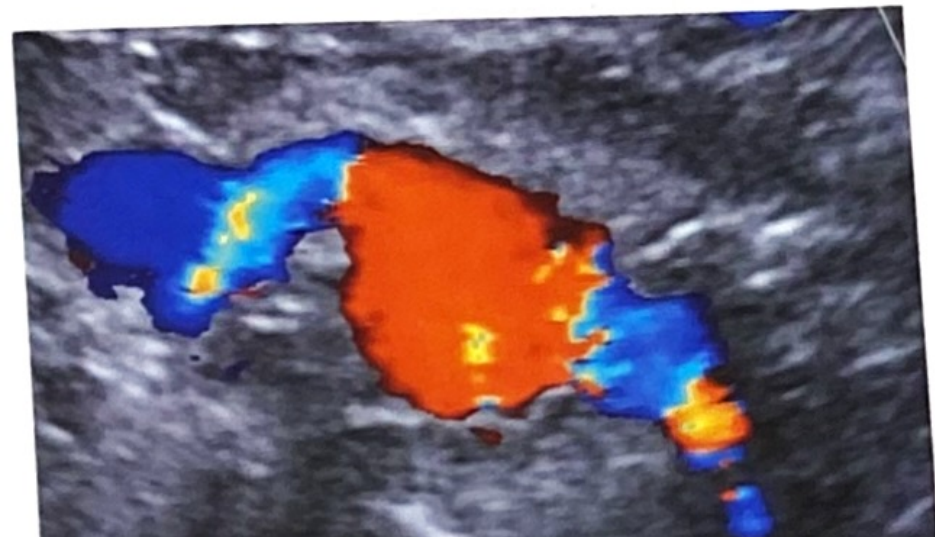
	MOY	Ecart type	MIN	MAX
Systolique :	158	22.13 mmHg	113 (21h01 Mar)	191 (17h05 Mar)
Diastolique :	100	18.54 mmHg	64 (21h01 Mar)	127 (15h01 Mar)
PAM :	118	19.49 mmHg	81	152
Pression différentielle :	58	10.19 mmHg	43	79
Fréquence cardiaque :	76	6.13 bpm	63	90
			Mesure(s)	Durée
Pourcentage de pression systolique au dessus de la limite > 135mmHg :			80.0%	79.3%
Pourcentage de pression diastolique au dessus de la limite > 85mmHg :			80.0%	79.3%

Nombre de mesures en période(s) de veille : 25

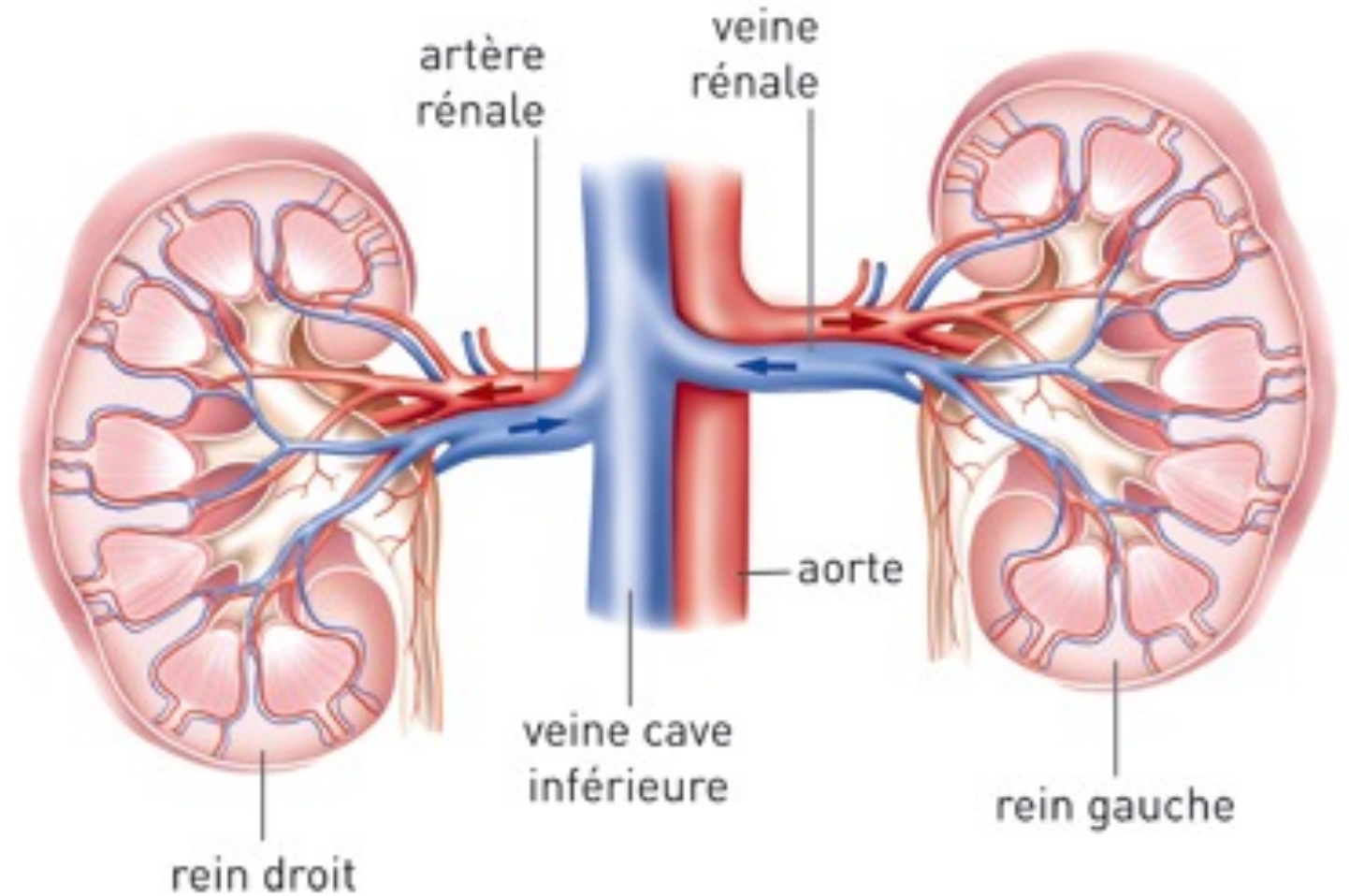
Période(s) de sommeil 22h00 - 06h00

	MOY	Ecart type	MIN	MAX
Systolique :	133	12.78 mmHg	115 (22h01 Mar)	150 (05h01 Mer)
Diastolique :	87	9.45 mmHg	70 (22h01 Mar)	96 (02h03 Mer)
PAM :	103	10.10 mmHg	85	113
Pression différentielle :	46	5.66 mmHg	38	55
Fréquence cardiaque :	67	3.78 bpm	63	72
			Mesure(s)	Durée
Pourcentage de pression systolique au dessus de la limite > 120mmHg :			85.7%	92.9%
Pourcentage de pression diastolique au dessus de la limite > 70mmHg :			85.7%	92.9%

Nombre de mesures de période(s) de sommeil : 7



La circulation du sang dans les reins

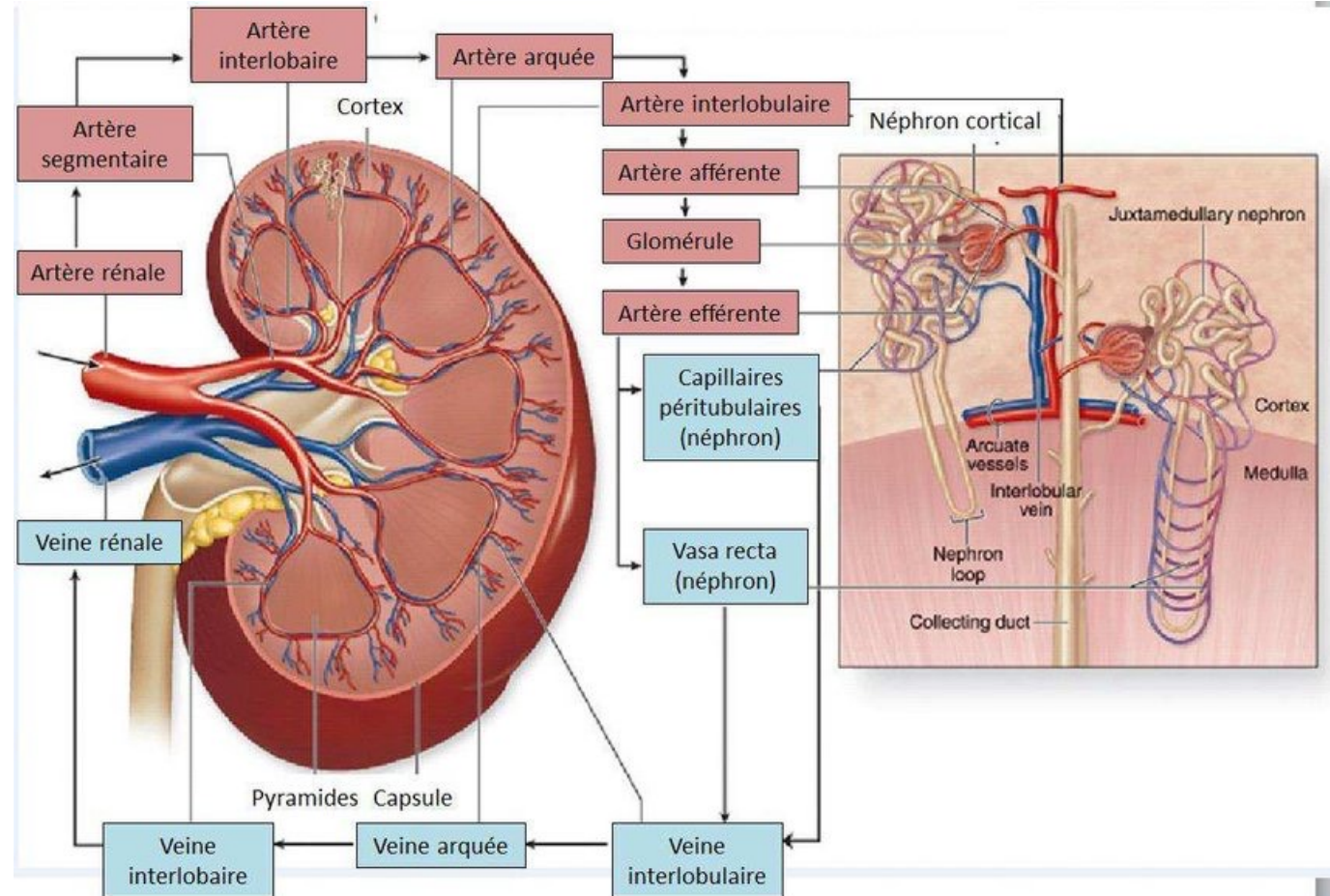


ANATOMIE

- Les artères rénales sont des branches collatérales de l'aorte abdominale, 1 cm aval de AMS
- L'artère rénale droite naît à 10h sur une coupe transversale et la gauche à 4h.

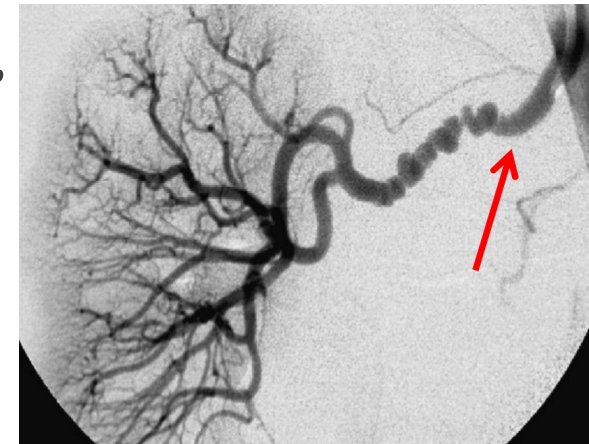
ANATOMIE

- Les artères rénales se dirigent vers le hile du rein et se divisent en 2 branches, une antérieure et une postérieure.
- Beaucoup de variations anatomiques.



DÉFINITION STÉNOSE DES ARTÈRES RÉNALES

- Rétrécissement du diamètre de l'artère rénale susceptible d'entraîner des modifications hémodynamiques de la perfusion rénale.
- Il faut distinguer :
 - la sténose **athéromateuse** fréquente (90%): touche le sujet âgé/ athéromateux, localisation plutôt proximale (ostiale ou juxta-ostiale), bilatérale dans 25% des cas.
 - la **dysplasique fibro-musculaire** (10%): rare touchant la femme jeune, localisation plutôt distale en collier de perles.
 - Autres étiologies (rare) : maladie de Takayasu, panartérite noueuse, fibrose rétropéritonéale...



DIAGNOSTIC POSITIF STÉNOSE ARTÈRE RÉNALE

- Echodoppler des artères rénales : non invasif, bonne sensibilité, analyse flux et index de résistance. Dépistage.
- Angioscanner des artères rénales : mise en évidence des calcifications. Irradiant
- AngioIRM : non irradiant. Surestime les lésions
- Artériographie : si revascularisation.

Recommendations for diagnostic strategies for renal artery disease

Recommendations	Class ^a	Level ^b
DUS (as first-line), CTA ^c and MRA ^d are recommended imaging modalities to establish a diagnosis of RAD. ^{204,212}	I	B
DSA may be considered to confirm a diagnosis of RAD when clinical suspicion is high and the results of non-invasive examinations are inconclusive. ^{212,215}	IIb	C
Renal scintigraphy, plasma renin measurements before and after ACEI provocation and vein renin measurements are not recommended for screening of atherosclerotic RAD. ²⁰⁴	III	C

ACEI = angiotensin-converting enzyme inhibitor; CTA = computed tomography angiography; DSA = digital subtraction angiography; DUS = duplex ultrasound; eGFR = estimated glomerular filtration rate; MRA = magnetic resonance angiography; RAD = renal artery disease.

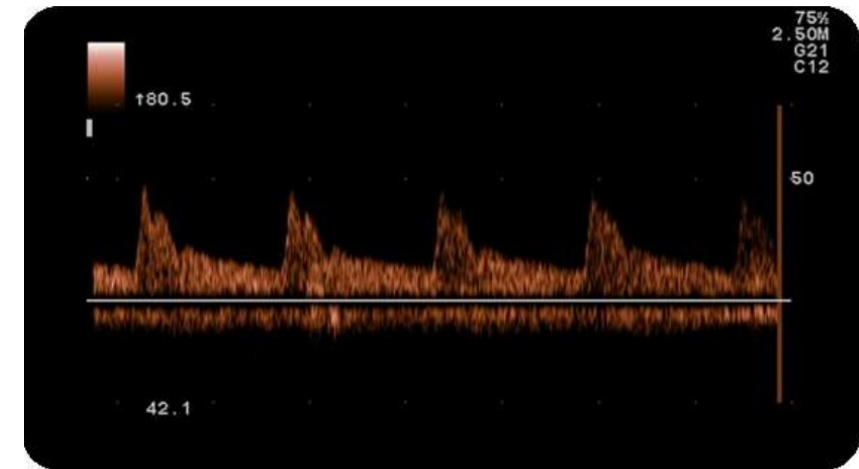
^aClass of recommendation.

^bLevel of evidence.

^cWhen eGFR is > 60 ml/min

ECHODOPPLER DES ARTÈRES RÉNALES

- Sonde abdominale convexe basse fréquence.
- Patient à jeun
- Décubitus dorsal puis latéral droit et gauche.
- Aorte abdominale, échographie rénale (mensuration), artères rénales.
- Les artères rénales vascularisent un territoire à basse résistance : flux systolo-diastolique
- Indications :
 - HTA sujet jeune
 - HTA sévère/ résistante
 - HTA maligne/ urgence hypertensive/ OAP flash
 - Dégradation fonction rénale après IEC/ARA2
 - Inégalité taille rein $>1,5$ cm



CRITÈRES DE STÉNOSE DES ARTÈRES RÉNALES

■ Les signes directs :

% de sténose	VMS	VTD	RAR	RRR
Normal	< 130 cm/s		< 1,2	
> 60%	180-200 cm/s	> 50	> 3,5	> 2,7

■ Les signes indirects :

Diminution taille rein examen précédent > 1cm/ asymétrie > 1,5 cm

Diminution IR < 0,45 (norme 0,5-0,75)

Augmentation du TMS > 100 ms (norme < 70ms)

Flux démodulés intra rénal

- rein unique fonctionnel
- augmentation débit cardiaque
- baisse du débit cardiaque

CRITÈRES DE STÉNOSE DES ARTÈRES RÉNALES

- Les signes directs :

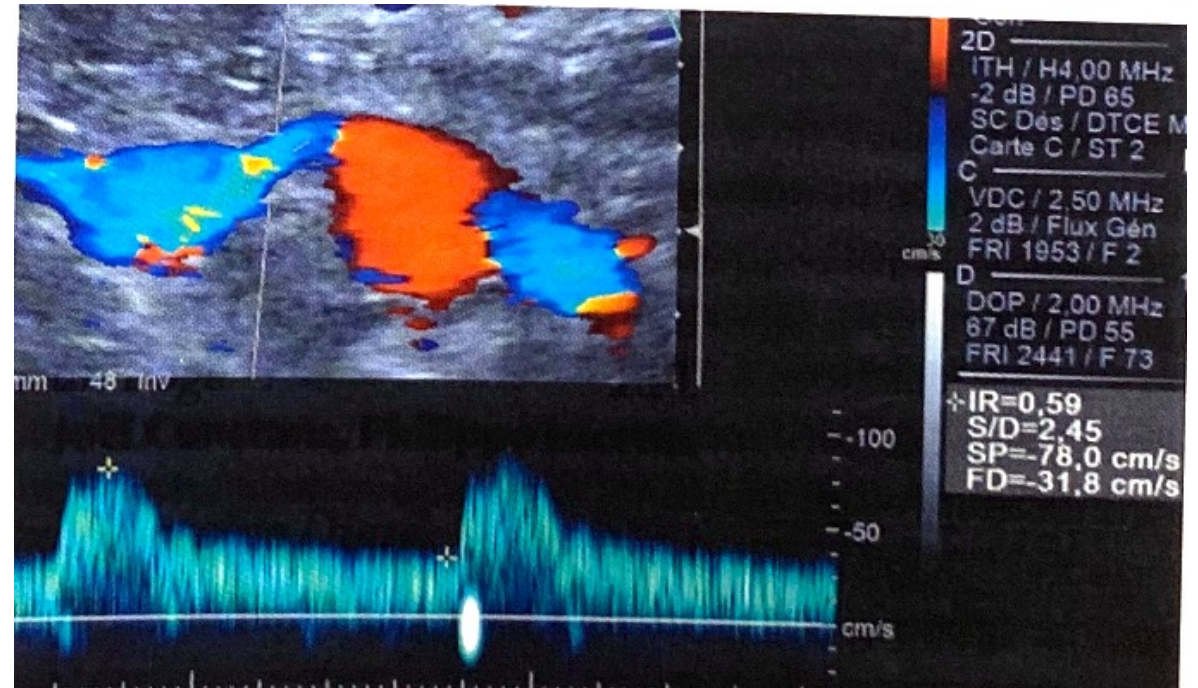
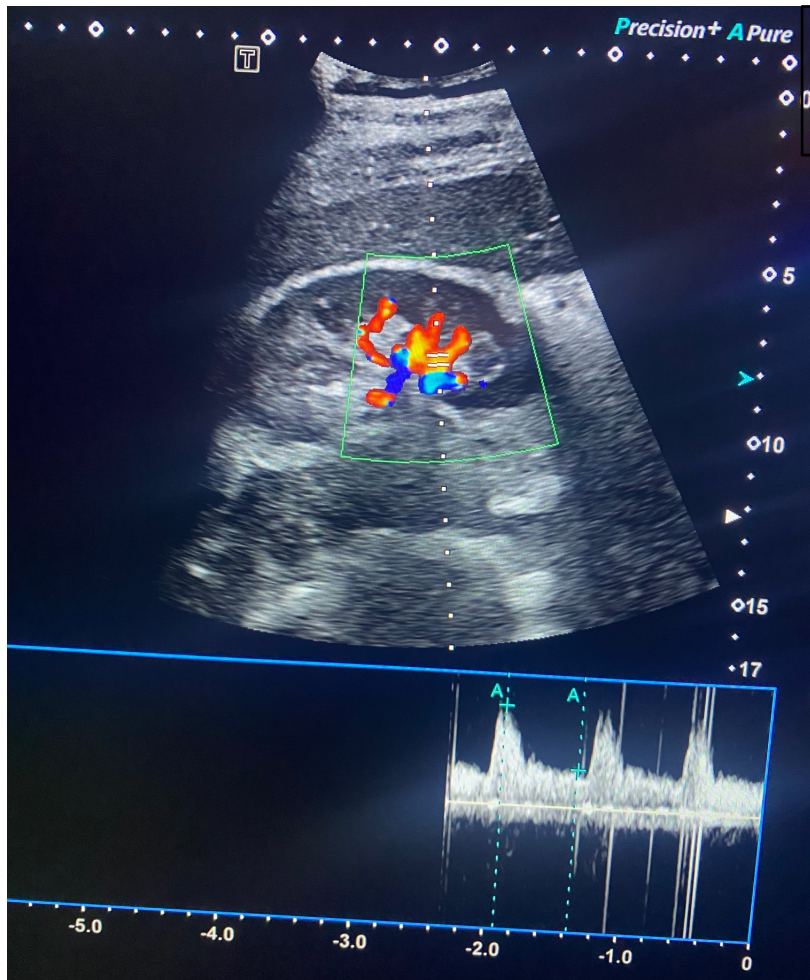
% de sténose	VMS	VTD	RAR	RRR
Normal	< 130 cm/s		< 1,2	
> 60%	180-200 cm/s	> 50	> 3,5	> 2,7

Cos 90	0
Cos 75	0.26
Cos 60	0.5
Cos 30	0.86

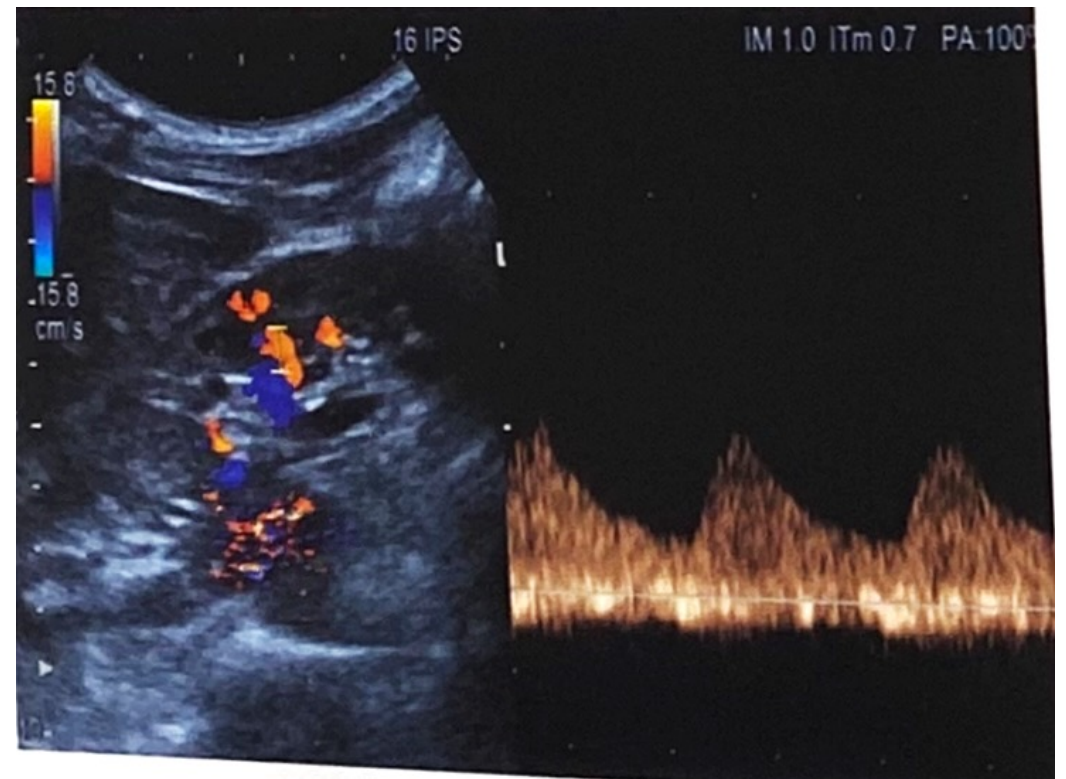
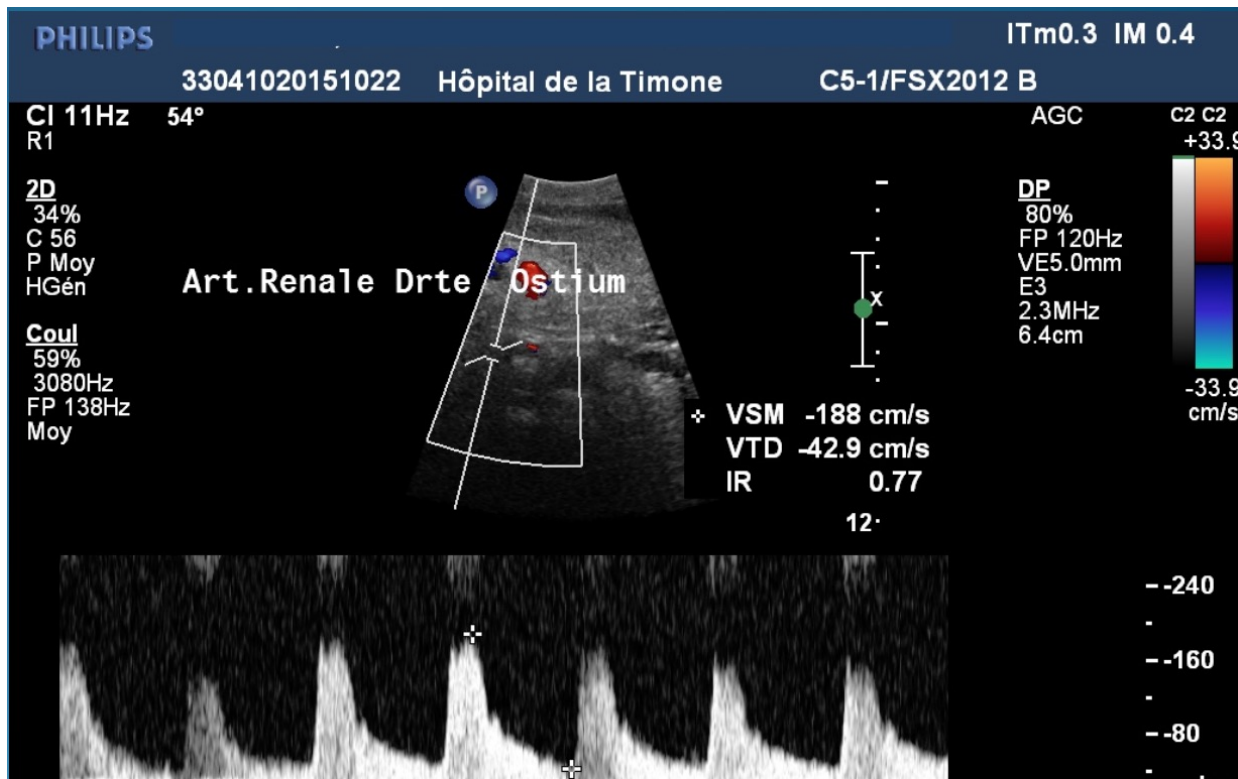
Plus les vitesses sont élevées, plus la correction d'angle les affectent



EXEMPLE



EXEMPLE



ECHODOPPLER DES ARTÈRES RÉNALES

Résultats :

Par voie antérieure : Sur les images échographiques, l'aorte abdominale présente des parois régulières, avec un diamètre normal et régulier (diamètre antéro-postérieur = 18 mm avec VSM intra aorte 60 cm/sec).

A gauche :

Mise en évidence de lésion de dysplasie fibromusculaire avec un aspect en collier de perle de l'artère rénale gauche dans sa portion tronculaire proximale avec augmentation des vélocités à 450 cm/sec (RAR 7.5) témoin d'une sténose >70%.

Le rein gauche d'aval est mesuré à 10.2 cm avec des IR abaissé (0.38-0.45). Différenciation cortico médullaire conservée

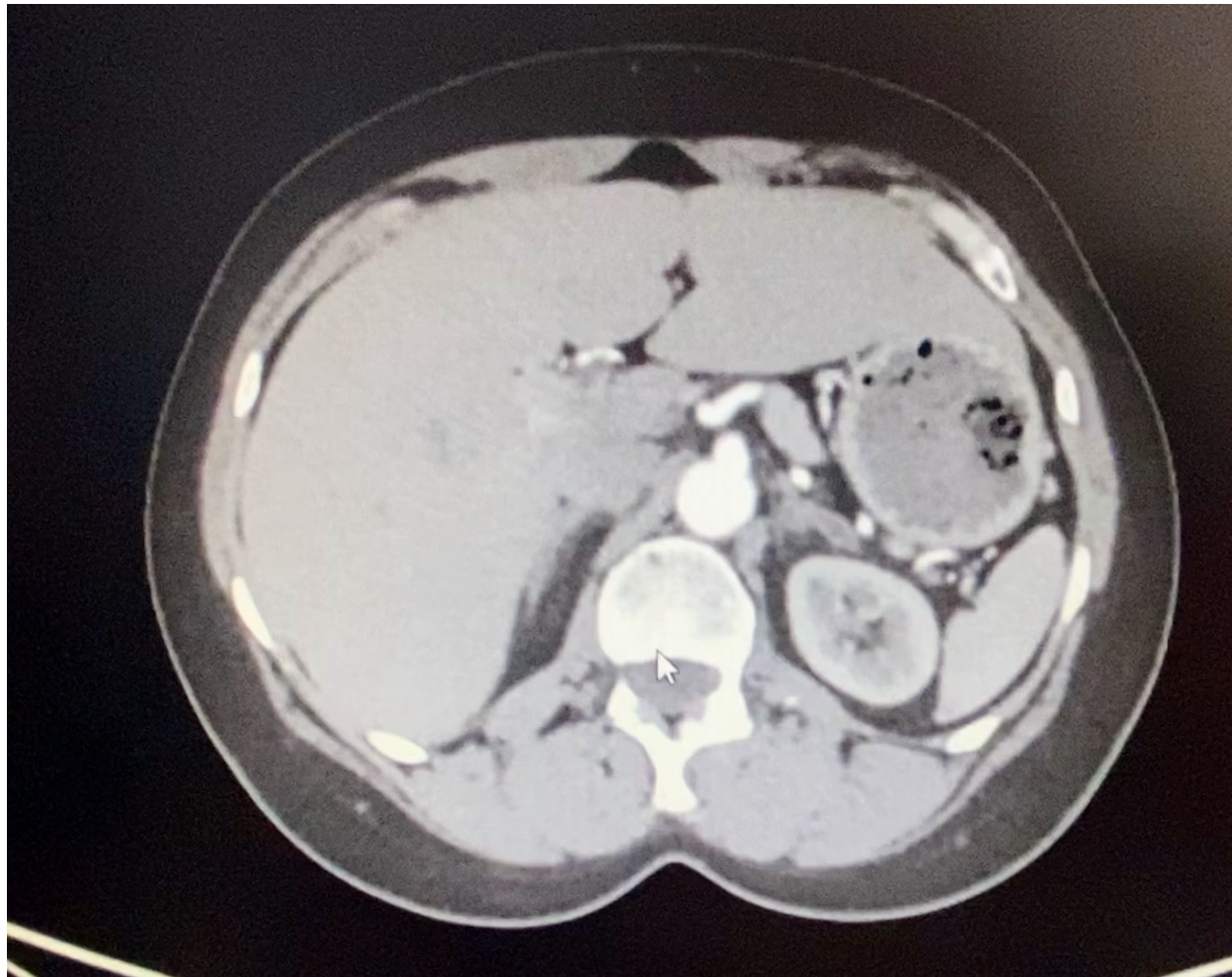
A droite :

Seul l'ostium de l'artère rénale droite est visualisée correctement. On ne retrouve pas de sténose hémodynamiquement significative sur cette portion avec des vélocités mesurées à 100 cm/sec. Le rein d'aval est mesuré à 10.5 cm avec des IR conservé à 0.60 Bonne différenciation cortico-médullaire

Conclusion :

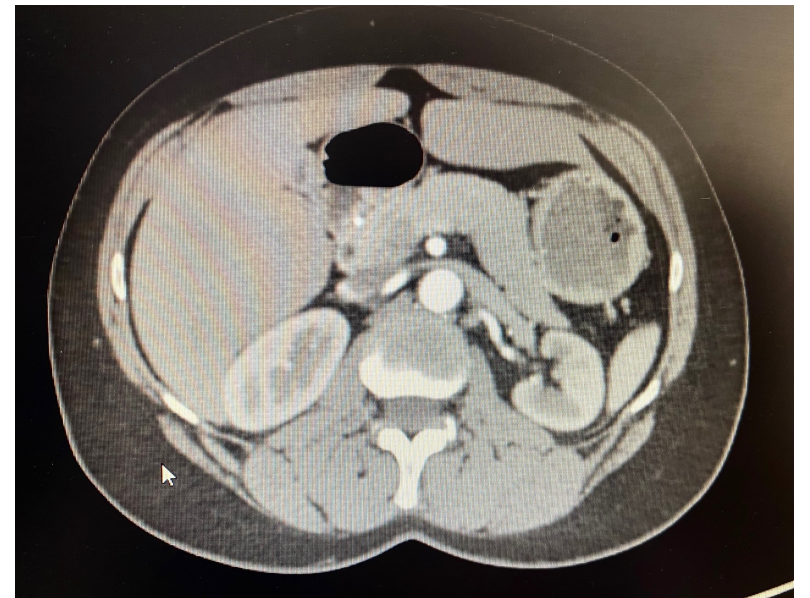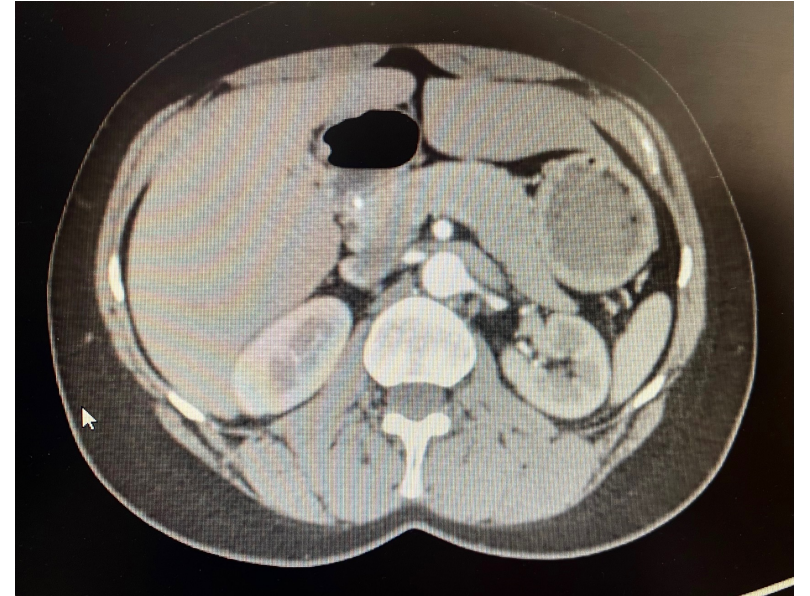
Sténose serrée >70% de l'artère rénale gauche sur aspect de dysplasie fibromusculaire avec retentissement hémodynamique sur le rein d'aval.

ANGIOSCANNER DES ARTÈRES RÉNALES



ANGIOSCANNER DES ARTÈRES RÉNALES

- Aorte abdominale de calibre normal sans sténose ni dissection. Légère surcharge athéromateuse mixte relativement stable. Artère rénale droite perméable sans sténose. Surcharge athéromateuse à l'ostium de l'artère rénale gauche induisant une sténose évaluée à 70 %. Les reins sont de taille normale bien différenciés sans calcul ni hydronéphrose. Absence de masse rénale. Surrénale droite fine. Surrénale gauche hyperplasique sans nodule.
- Légère surcharge athéromateuse aortique mixte stable. Sténose ostiale au niveau de l'artère rénale gauche évaluée à 70 % du à un athérome mixte. Hyperplasie de la surrénale gauche



STÉNOSE ATHÉROMATEUSE ARTÈRES RÉNALES

- Le plus souvent asymptomatique, parfois suspecté devant asymétrie rénale
- HTA résistante
- OAP flash
- Dégradation de la fonction rénale sous IEC/ARA2
- IRC si bilatérale

PRISE EN CHARGE

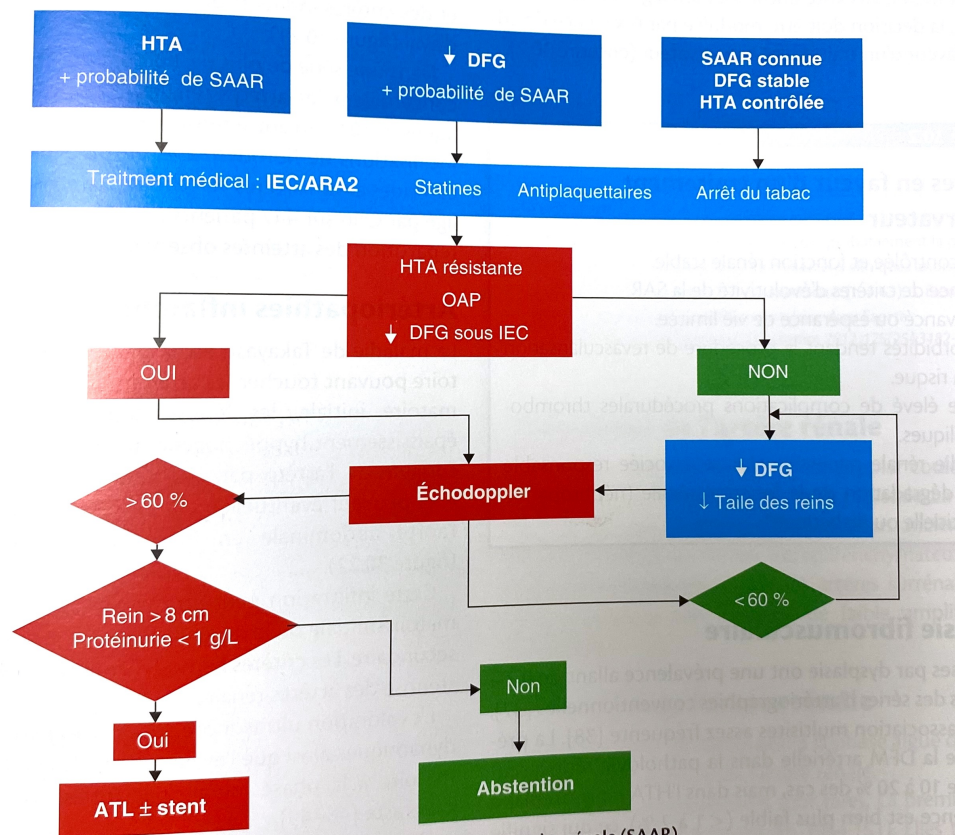
- Objectif: améliorer contrôle tensionnel, prévenir dégradation fonction rénale, diminuer morbi-mortalité cardiovasculaire

Traitement médical	Revascularisation
<ul style="list-style-type: none">- Contrôle des facteurs de risque cardiovasculaire- Traitement antihypertenseur- Antiagrégant plaquettaire + statine	<ul style="list-style-type: none">- Dysplasie : angioplastie- Athérome : angioplastie + stenting- Chirurgical : pontage aorto-rénal ou réimplantation artérielle

PRISE EN CHARGE

- Facteurs de risque cardiovasculaire :
LDLc : 1.25 g/L
GAJ : 0.92 g/L, HBA1C : 5.61 %
- Retentissement sur la fonction rénale :
Créatinémie : 70 micromol/L, DFG : 84 /min/1.73m²
- Angioplastie ?

ANGIOPLASTIE



120. Algorithme de prise en charge d'une sténose athéromateuse de l'artère rénale (SAAR).
 L'indication d'une angioplastie d'artère rénale est multidisciplinaire au cas par cas. Il n'a pas été démontré de bénéfice global à ce geste en cas de sténose d'artère rénale (HTA) ou d'insuffisance rénale. ARA2 : antagoniste du récepteur de l'angiotensine 2; ATL : angioplastie transluminale; DFG : débit de filtration glomérulaire; IEC : inhibiteur de l'enzyme de conversion; OAP : œdème aigu du poumon.

Revascularization

Routine revascularization is not recommended in RAS secondary to atherosclerosis.^{229,231,232}

III

A

In cases of hypertension and/or signs of renal impairment related to renal arterial fibromuscular dysplasia, balloon angioplasty with bailout stenting should be considered.^{234–236}

IIa

B

Balloon angioplasty, with or without stenting, may be considered in selected patients with RAS and unexplained recurrent congestive heart failure or sudden pulmonary oedema.^{229,237,238}

IIb

C

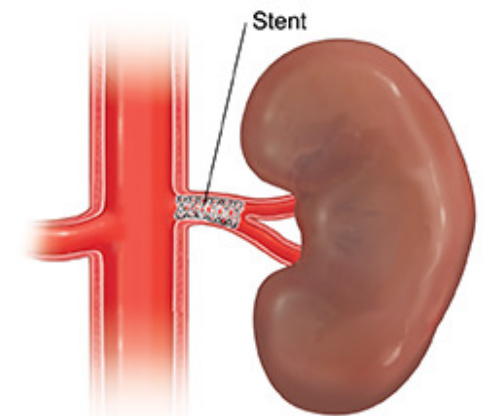
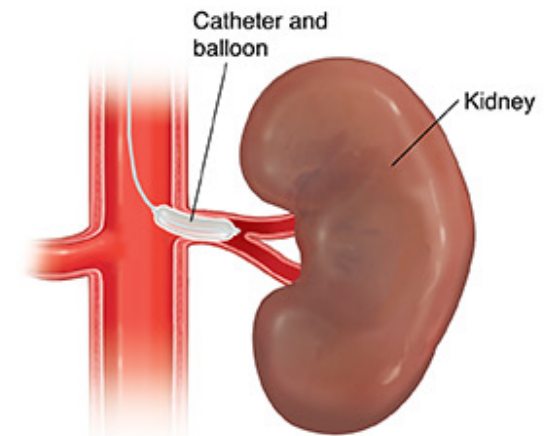
In the case of an indication for revascularization, surgical revascularization should be considered for patients with complex anatomy of the renal arteries, after a failed endovascular procedure or during open aortic surgery.^{241–243}

IIa

B

PRISE EN CHARGE

- Angioplastie artère rénale gauche 08/01 sans complication immédiate.
- Dynamap 09/01 : 143/89 mmHg FC 67bpm



CRITÈRES DE RESTÉNOSE STENT

- VMS > 250 cm/s
- RAR > 4

- Echodoppler de contrôle le 09/01:

Aorte non anévrismale VSM 70 cm/s.

Stent ARG bien impacté et bien perméable. VSM intra stent 90cm/s. Artère rénale droite bien perméable.

Rein droit 11cm IR 0.68 TMS normal

Rein gauche 11cm IR 0.69 TMS normal

Conclusion : bonne efficacité de l'ATP stenting de l'ARG.

PRISE EN CHARGE

- Changement pour un traitement non neutre et mise en place d'une bi-antiagrégation plaquettaire pendant un mois puis poursuite KARDEGIC 75 mg seul au long cours.

DUOPLAVIN 75MG/75MG pendant 31 jours

CRESTOR 5MG

TWYNSTA 80MG/10MG CPR (telmisartan + amlodipine)

ZYPREXA 10MG

- HDJ à 1 mois de la procédure avec : dynamap + EDAR.

Recommendations for treatment strategies for renal artery disease

Recommendations	Class ^a	Level ^b
Medical therapy		
ACEIs/ARBs are recommended for treatment of hypertension associated with unilateral RAS. ^{219–222,240}	I	B
Calcium channel blockers, beta-blockers and diuretics are recommended for treatment of hypertension associated with renal artery disease.	I	C
ACEIs/ARBs may be considered in bilateral severe RAS and in the case of stenosis in a single functioning kidney, if well-tolerated and under close monitoring. ^{219,221}	IIb	B



MERCI DE VOTRE ATTENTION