

CAS CLINIQUE - SAPL



INTERNE AGATHE CHAUSSON

DR JULIEN BERTOLINO

SERVICE DU PR SARLON



DÉFINITION

Maladie auto-immune caractérisée par la survenue d'évènements thrombotiques (artériels, veineux, obstétricaux) en présence d'anticorps anti-phospholipides.

SAPL isolé = primaire

SAPL associé au lupus = secondaire

CAPS = Syndrome catastrophique des antiphospholipides

CRITÈRES DE CLASSIFICATION DEPUIS 2023



DRAFT ACR/EULAR ANTIPHOSPHOLIPID SYNDROME CRITERIA PRESENTED AT #ACR22			
ENTRY CRITERION ≥ 1 documented clinical criterion + ≥ 1 positive aPL test			
CLINICAL DOMAINS	Points	LABORATORY DOMAINS (aPL)	Points
VENOUS THROMBOEMBOLISM <ul style="list-style-type: none"> • With high VTE risk profile • Without VTE high risk profile 	1 3	LUPUS ANTICOAGULANT (LA) POSITIVITY <ul style="list-style-type: none"> • One time • Persistent 	1 5
ARTERIAL THROMBOSIS <ul style="list-style-type: none"> • With a high CVD profile • Without a high CVD profile 	2 4	Anti-cardiolipin (aCL) / anti-BP2GP1 positivity** <ul style="list-style-type: none"> • IgM only : moderate-high for aCL and/or anti-B2GP1 • Presence of IgG <ul style="list-style-type: none"> • moderate positivity for aCL and/or anti-B2GP1 • high positivity for aCL OR anti-B2GP1 • high positivity for aCL AND anti-B2GP1 	1 4 5 7
MICROVASCULAR INVOLVEMENT* <ul style="list-style-type: none"> • Suspected • Established 	2 5		
OBSTETRIC <ul style="list-style-type: none"> • ≥ 3 consecutive losses (<10w) and/or fetal death (<16w) • Fetal death (≥16w <34w) without PEC/PI with severe features • Severe PEC or severe PI (<34w) • Severe PEC and severe PI (<34w) 	1 1 3 4	Only count the highest weighted criterion within each domain Do not count if there is an equally or more likely explanation than APS *Microvascular involvement: -Suspected: livedo racemosa, livedoid vasculopathy (without pathology), aPL nephropathy (no pathology available), pulmonary hemorrhage (symptoms or imaging) -Established: livedoid vasculopathy (with pathology), aPL nephropathy (with pathology), pulmonary hemorrhage (BAL or pathology), Myocardial disease (imaging or pathology), Adrenal disease (imaging or pathology)	
CARDIAC VALVE <ul style="list-style-type: none"> • Thickening • Vegetation 	2 4	**aPL titers (by ELISA): moderate titer => 40-79U; high titer => ≥ 80U	
THROMBOCYTOPENIA (lowest 20-130G/L)	2		
Classify as APS if ≥ 3 points from clinical criteria AND ≥ 3 points from aPL domain			
Adapted by @Lupusreference from #ACR22 session 13S150 (Erkan et al.)			

ÉVÈNEMENTS MACROVASCULAIRES VEINEUX



- Tous évènements thromboemboliques veineux
- Pondéré par le risque thrombotique du patient
 - Haut risque thromboembolique veineux +1
 - Non à haut risque +3

ÉVÈNEMENTS MACROVASCULAIRE ARTÉRIELLE

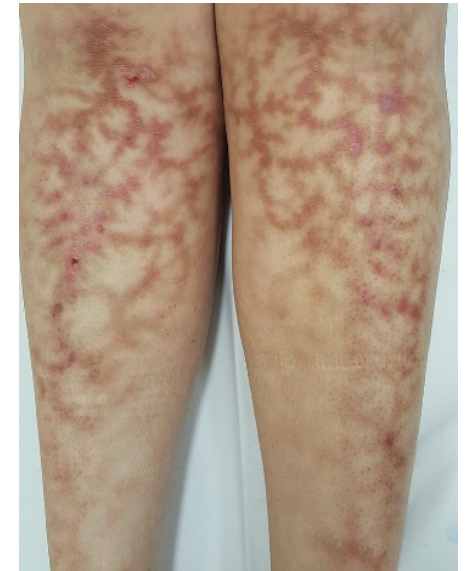

- Tous évènements thromboemboliques artériels
- Pondérés selon le risque cardiovasculaire du patient
 - Haut risque cardiovasculaire +2
 - Non à haut risque +4

ÉVÈNEMENTS MICROVASCULAIRES



- **Lésions suspectes +2**
 - Livedo racemosa, lésions de vasculopathies livédoïdes (à l'examen clinique et non expliquées par une autre cause), néphropathie aPL (examen clinique ou bio), hémorragie pulmonaire (clinique ou imagerie)
- **Lésions établies +5**
 - Lésions de vasculopathies livédoïdes (confirmées par l'anaph), néphropathie aPL (anaph), hémorragie pulmonaire (anaph ou LBA), pathologie myocardique (MINOCA + IRM ou anaph), hémorragie surrénalienne ou microthrombose (anaph)





ÉVÈNEMENTS OBSTÉTRICAUX

- Au moins 3 FSC précoces (<10s de grossesse) consécutives et/ou décès foetaux précoces (10-15s de grossesse) +1
- Un décès foetal (16-33s de grossesse) en l'absence de pré-éclampsie sévère et d'insuffisance placentaire sévère +1
- Pré-éclampsie sévère **ou** insuffisance placentaire sévère +/- décès foetal +3
- Pré-éclampsie sévère **et** insuffisance placentaire sévère +/- décès foetal +4

ÉVÈNEMENTS CARDIAQUES



- Épaississements valvulaires +2
- Végétations +4

ÉVÈNEMENTS HÉMATOLOGIQUES



- Thrombopénie entre 20-130 G/L +2



ÉVÈNEMENTS BIOLOGIQUES

- Positivité au ACC
 - Transitoire +1
 - Persistante +5
- Positivité aux aPL persistante
 - Taux modéré ou élevé d'IgM : aCL et/ou β 2gpI +1
 - Taux modéré d'IgG : aCL et/ou β 2gpI +5
 - Taux élevé d'IgG : aCl ET β 2gpI +7

DIAGNOSTIC



≥ 3 points cliniques **ET** ≥ 3 points biologiques



CAS CLINIQUE – MR L – 46 ANS

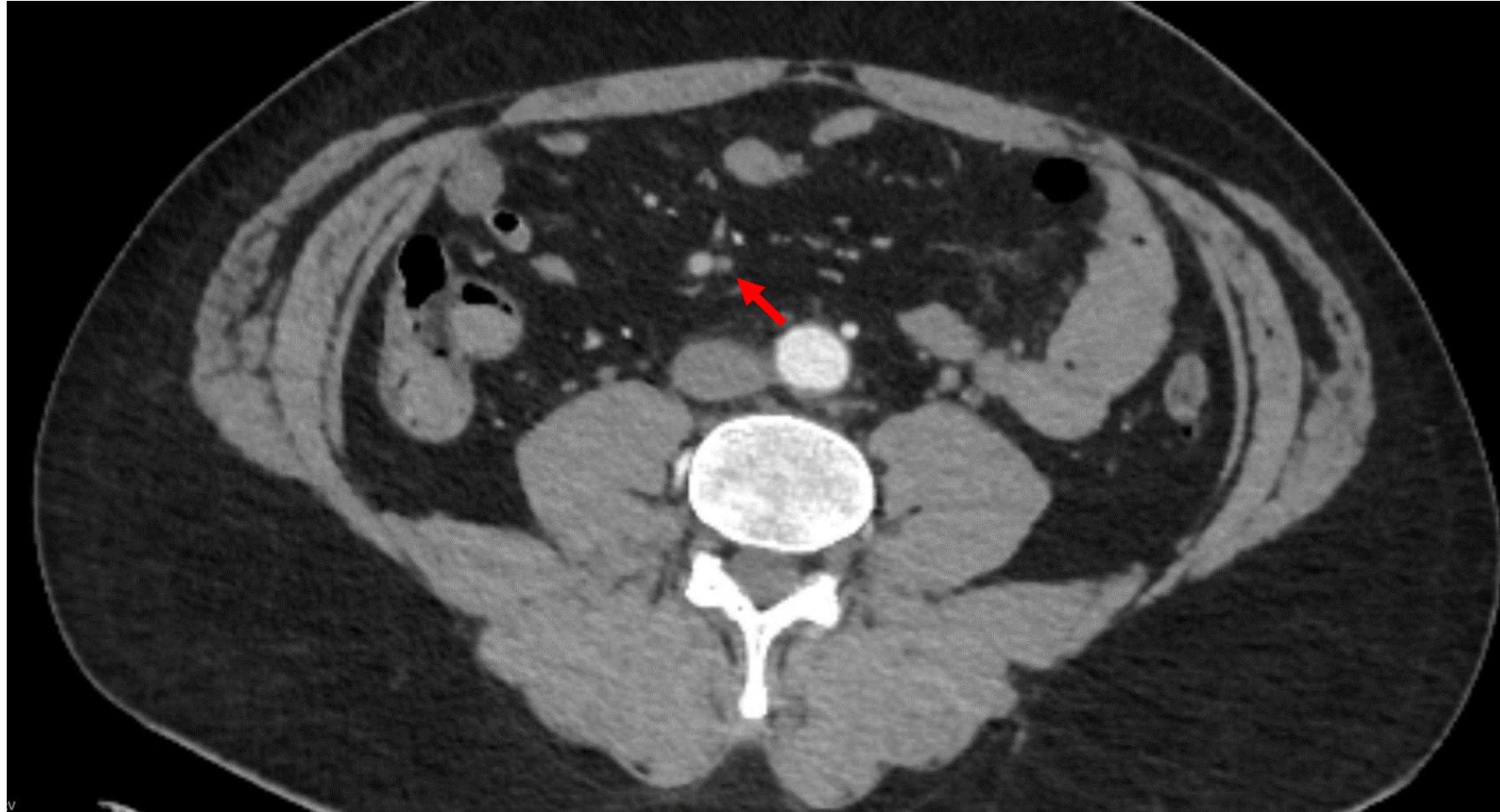- SapI connu et suivi à Toulon par le Pr POGGI
- Se présente aux urgences de Brignolles le 05/02/2024 pour un tableau de douleurs abdominales brutales et de diarrhées avec rectorragies
- Scanner initial normal mais se dégrade sur le plan hémodynamique avec choc hypovolémique
- Transfert à la Timone



CAS CLINIQUE – MR L – 46 ANS

- Le scanner retrouve une ischémie mésentérique en aval d'un thrombus distal de l'artère mésentérique supérieure
- Transfert au bloc en urgence pour une résection iléale distale et du caecum, formation d'une iléostomie terminale
- Passage en réanimation puis dans notre service

CAS CLINIQUE – MR L – 46 ANS





CAS CLINIQUE – MR L – 46 ANS

Antécédents personnel :

- Sapl découvert en 2012 au décours d'une TVP (négativation des anticorps anti cardiolipine et $\beta 2$ gpI mais persistance de l' anticoagulant circulant lupique (ACC))
- Embolie pulmonaire en 2020

Antécédents familiaux :

- Lupus chez la mère et la tante maternelle



CAS CLINIQUE – MR L – 46 ANS

Traitement initialement par COUMADINE mais devant les difficultés à équilibrer les INR relais par XARELTO 20mg depuis 2 ans



CAS CLINIQUE – MR L – 46 ANS

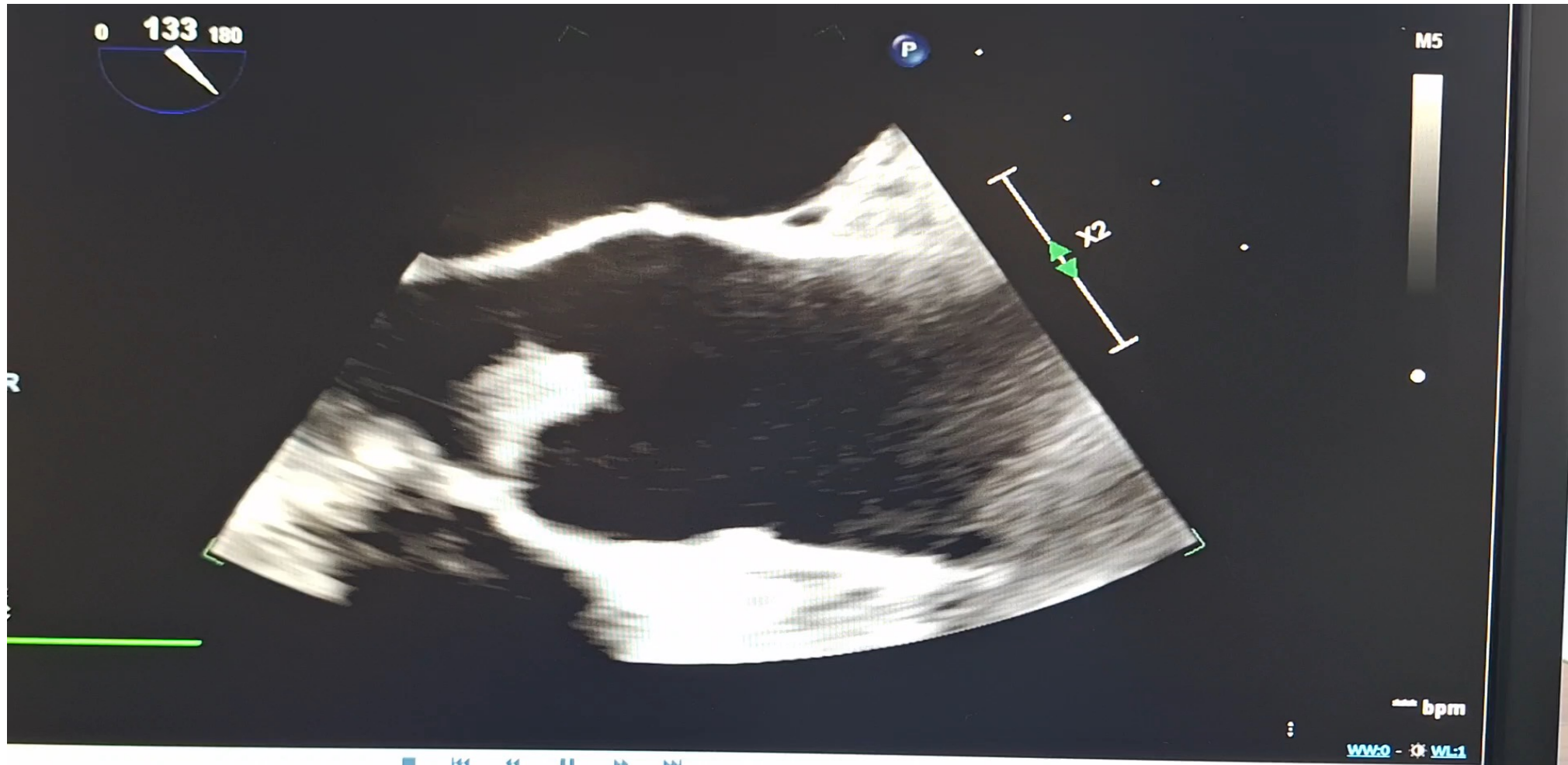
- Holter ECG 23/02/2024 : beaucoup ESA, ESV monomorphes, organisation d'une consultation avec un rythmologue
- Bilan biologique
 - ACAN 1/640 moucheté non spécifique
 - IgG aCL à 23.16
 - IgG β 2gpI 23.48

CAS CLINIQUE – MR L – 46 ANS

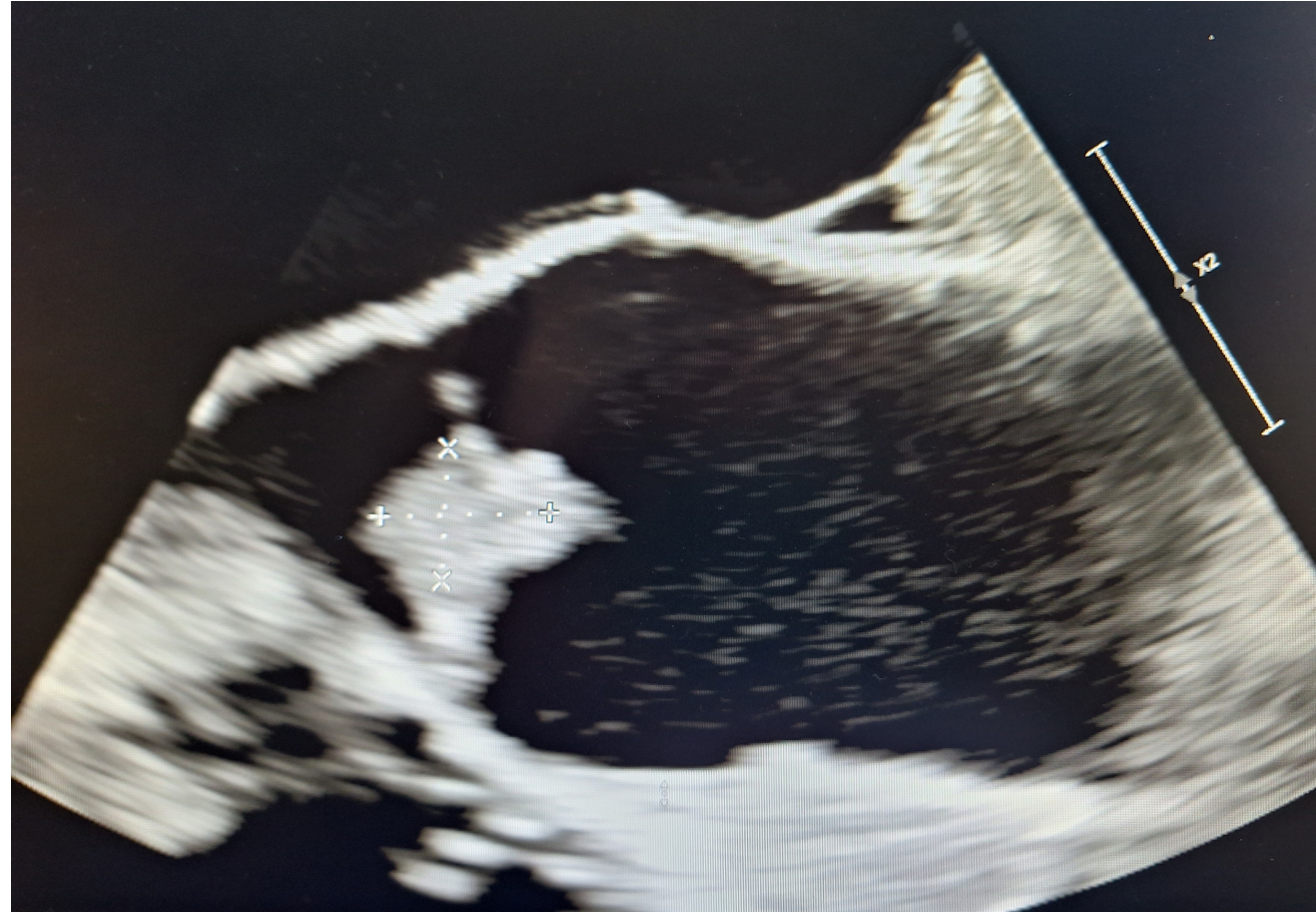

- ETT/ETO 23/02/2024 : l'ao sévère organique avec épaissement et une image d'addition sur la valve aortique
 - Endocardite de Libman Sacks évoquée en première intention
 - Endocardite infectieuse a été éliminée de principe devant le choc septique en réanimation (kit endo + cTAP)
 - Endocardite marastique a été éliminée (TEP TDM)
- > ETO de contrôle le 06/03 confirme l'endocardite de Libman Sacks, les autres examens complémentaires réalisées reviennent négatifs avec suivi tous les 3 mois

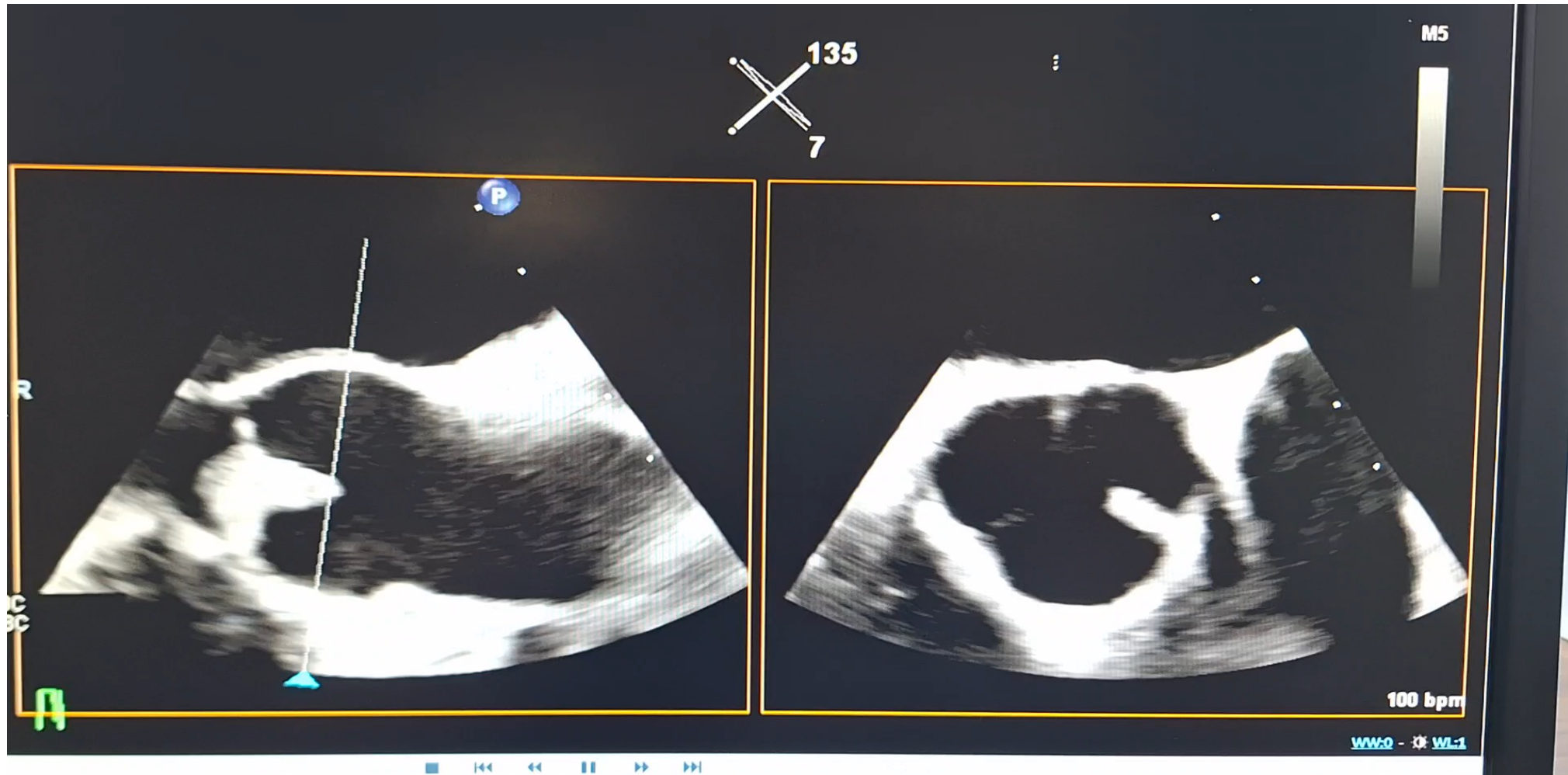
CAS CLINIQUE – MR L – 46 ANS



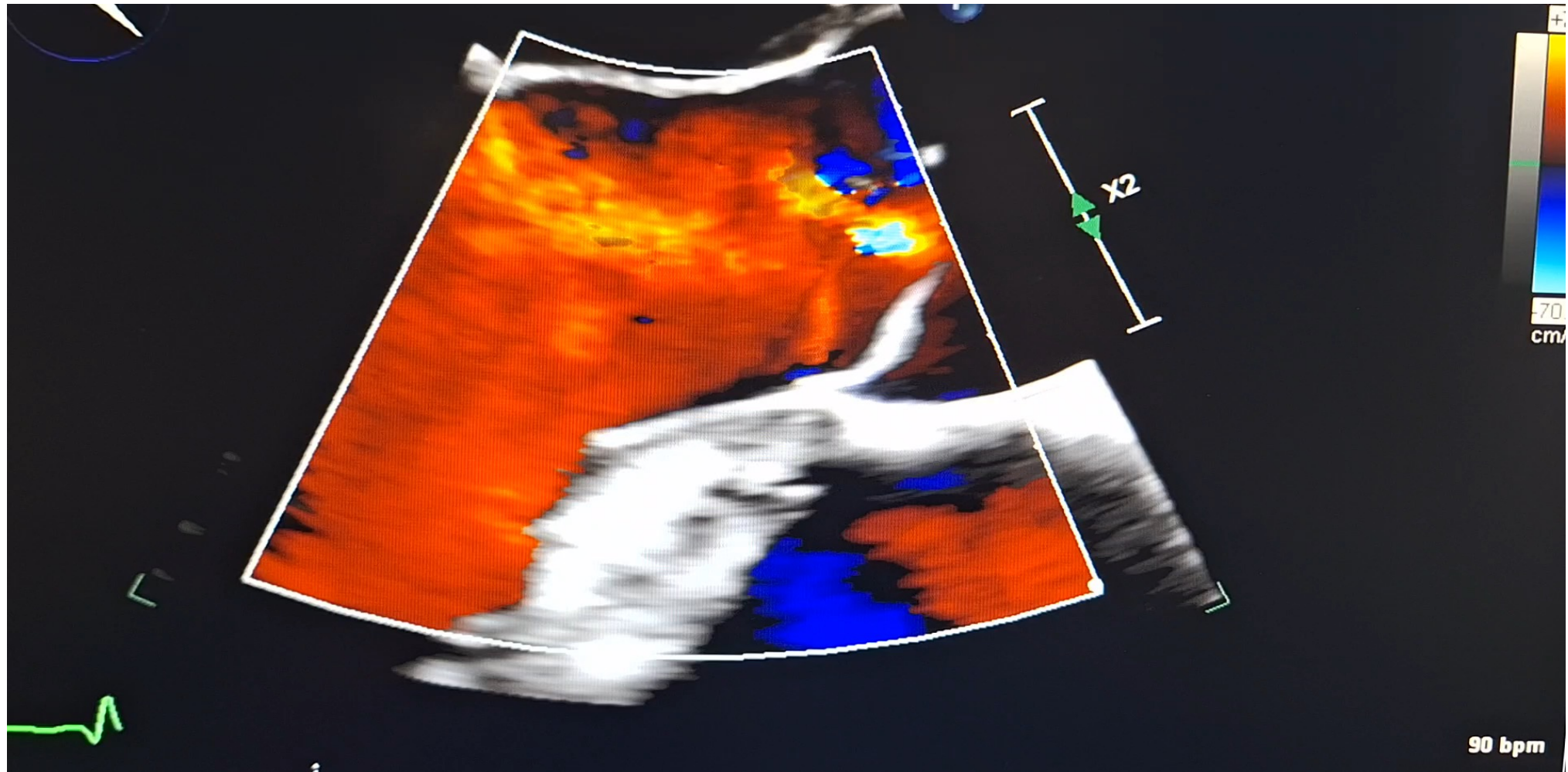
CAS CLINIQUE – MR L – 46 ANS



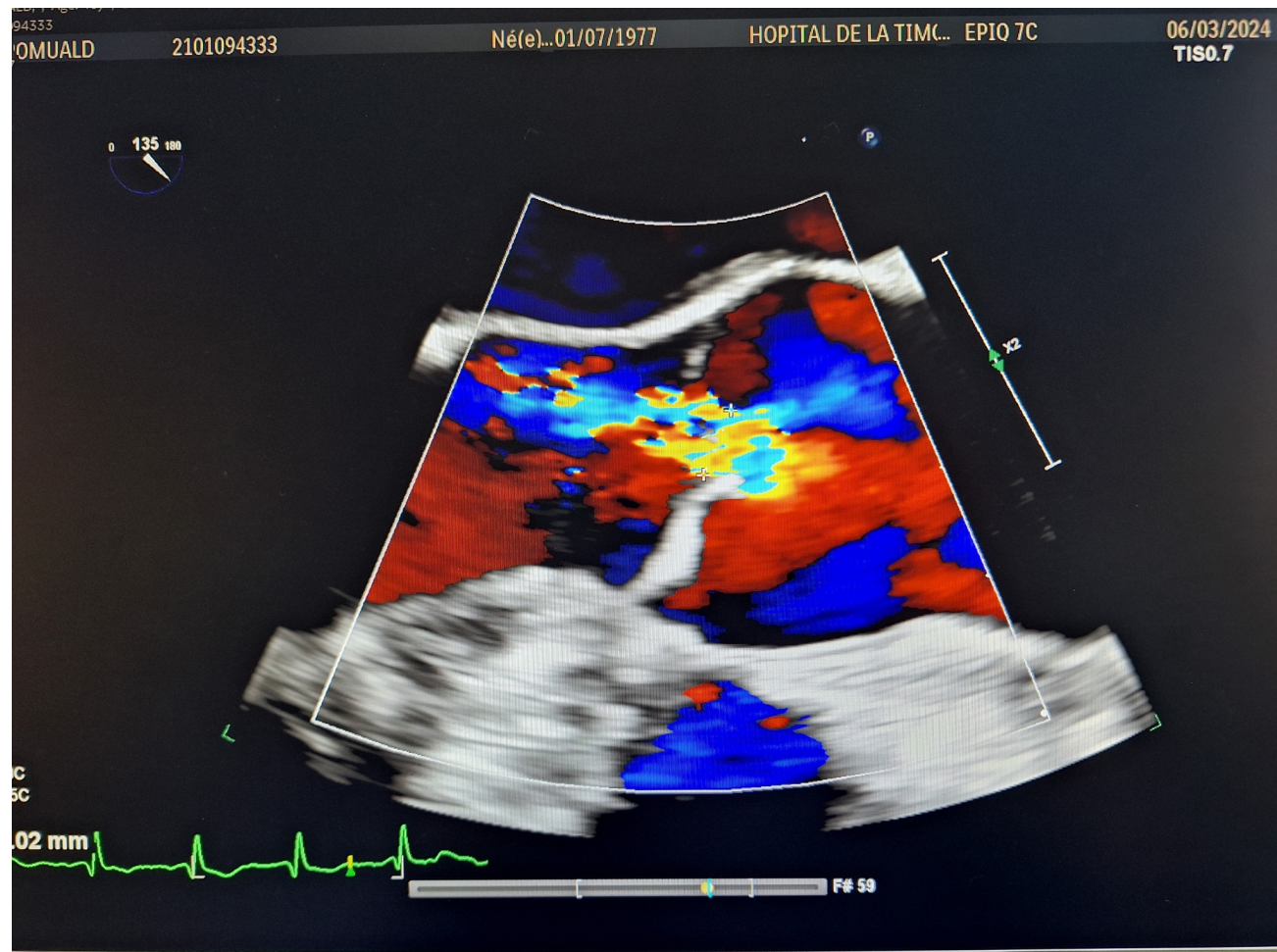
CAS CLINIQUE – MR L – 46 ANS



CAS CLINIQUE – MR L – 46 ANS



CAS CLINIQUE – MR L – 46 ANS



CAS CLINIQUE – MR L – 46 ANS



- TDM cTAP 27/02/2024 : épaissement de la valve aortique évocateur d'une endocardite
- TEP TDM 04/03/2024 : Normal



ENDOCARDITE DE LIBMAN SACKS

- **Végétations non infectieuses** se situant principalement au niveau de la valve mitrale et de la valve aortique
- Complication rare du Lupus (asymptomatique le plus souvent)
- Le sapl est un facteur favorisant
- Le diagnostic différentiel principal est l'endocardite infectieuse (ETT/ETO + Hémoc)
- Les principales complications sont la greffe oslérienne et les complications emboliques



ENDOCARDITE DE LIBMAN SACKS

- L'ETO à une plus grande sensibilité et spécificité que l'ETT
- Traitement mal codifié (celui de la maladie sous jacente, chirurgie possible)
- Aspect échographique :
 - Bordure irrégulière
 - Densité hétérogène
 - Absence de mouvement indépendant
 - Petites masses sessiles ou épaissement diffus ou focale de la valve

CAS CLINIQUE – MR L – 46 ANS



- Principales difficultés sur l'équilibre des pertes stomiales (IRA, passage aux urgences, hospitalisation prolongée en gastro)
- Traitement par HBPM
- Remise en continuité le 03/04/2024
- Relais du traitement avec ré instauration d'AVK et éducation thérapeutique (coaguCheck)

TRAITEMENT DU SAPL



- **Traitement anticoagulant à vie** par AVK avec objectif INR entre 2-3
+/- INR 3-4 en cas de forme artérielle +/- association AAP
- Exceptionnellement : traitement par AOD possible si
 - Épisode veineux uniquement
 - Un seul anticorps positif (sauf ACC)
 - Intolérance aux AV

CONCLUSION



- **Maladie auto-immune** responsable d'évènement thromboembolique artériels et veineux pouvant toucher n'importe quel organe ou tissu
- **Traitement anticoagulant à vie**
- **Nouveau score de classification depuis 2023**

THE END

