

CAS CLINIQUE
STÉNOSE ARTÈRE SOUS
CLAVIÈRE / VERTÉBRALE

Hannah TEMES

Dr Rebecca LATIERE

MR H, 61 ANS

Antécédents médicaux :

Syndrome dépressif

OH chronique

Facteurs de risque cardio-vasculaires :

Tabagisme actif 90PA + cannabis

Pas de traitement

HISTOIRE DE LA MALADIE

Août 2024 Déficit *moteur brachio-facial* droit + dysarthrie

TDM cérébral + TSAo: Ischémie fronto-temporale gauche
+ suspicion de **thrombose** de la carotide interne gauche

Bonne évolution clinique

Sortie avec Aspirine 160mg+ Tahor 40 + Ramipril 1.25

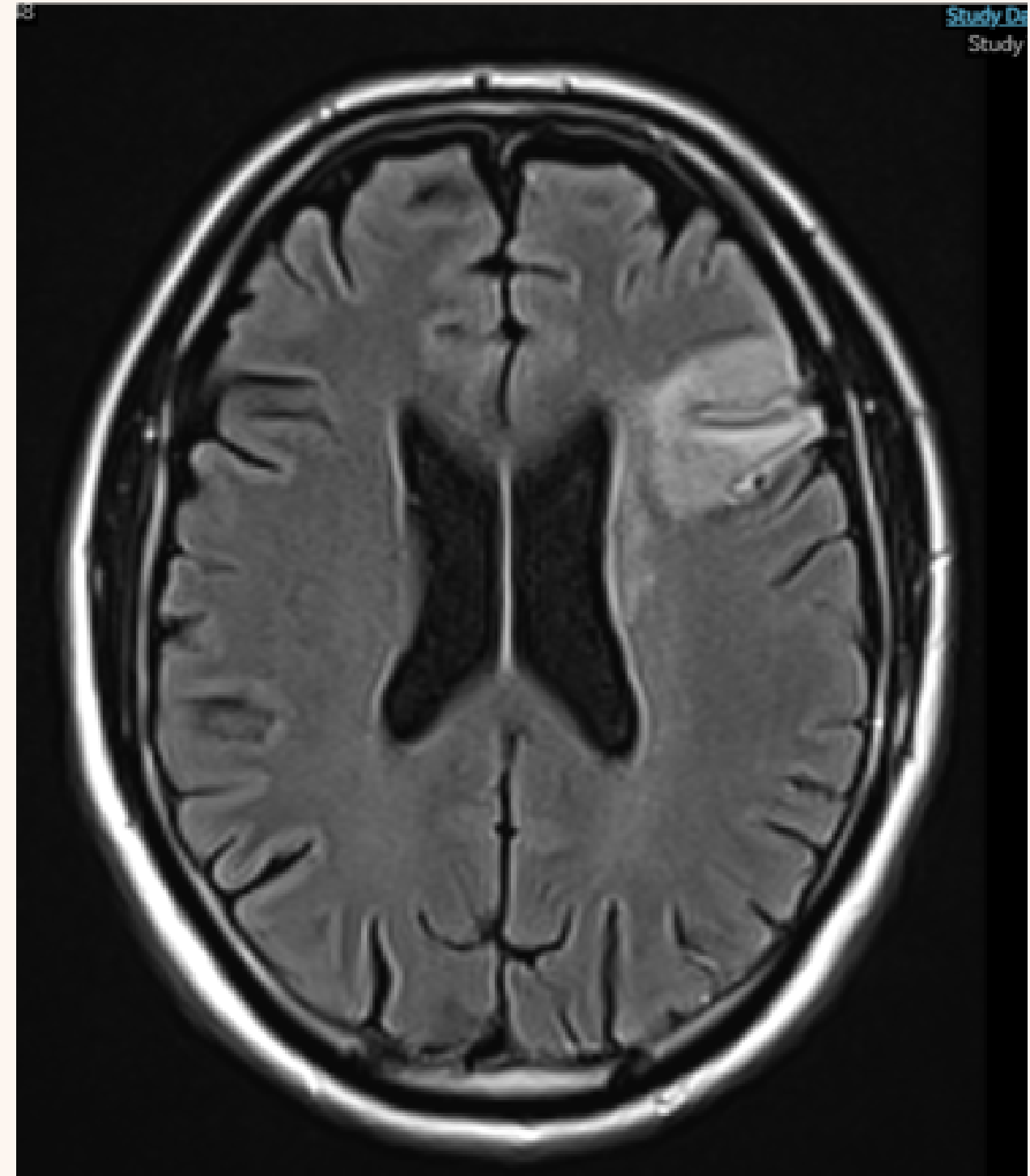
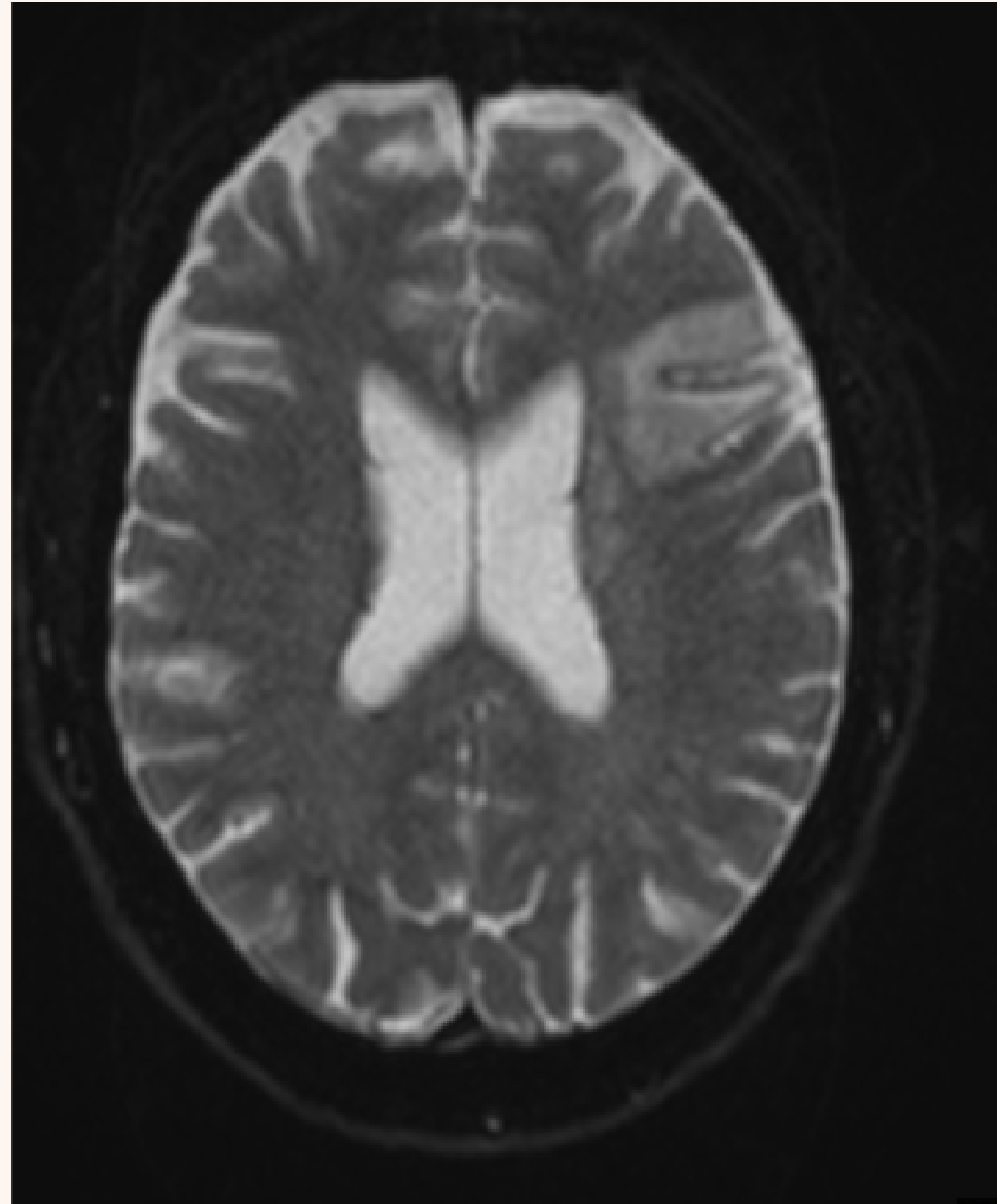
HISTOIRE DE LA MALADIE

Septembre 2024 : majoration dysarthrie + trouble visuel

Suspicion récursive AVC

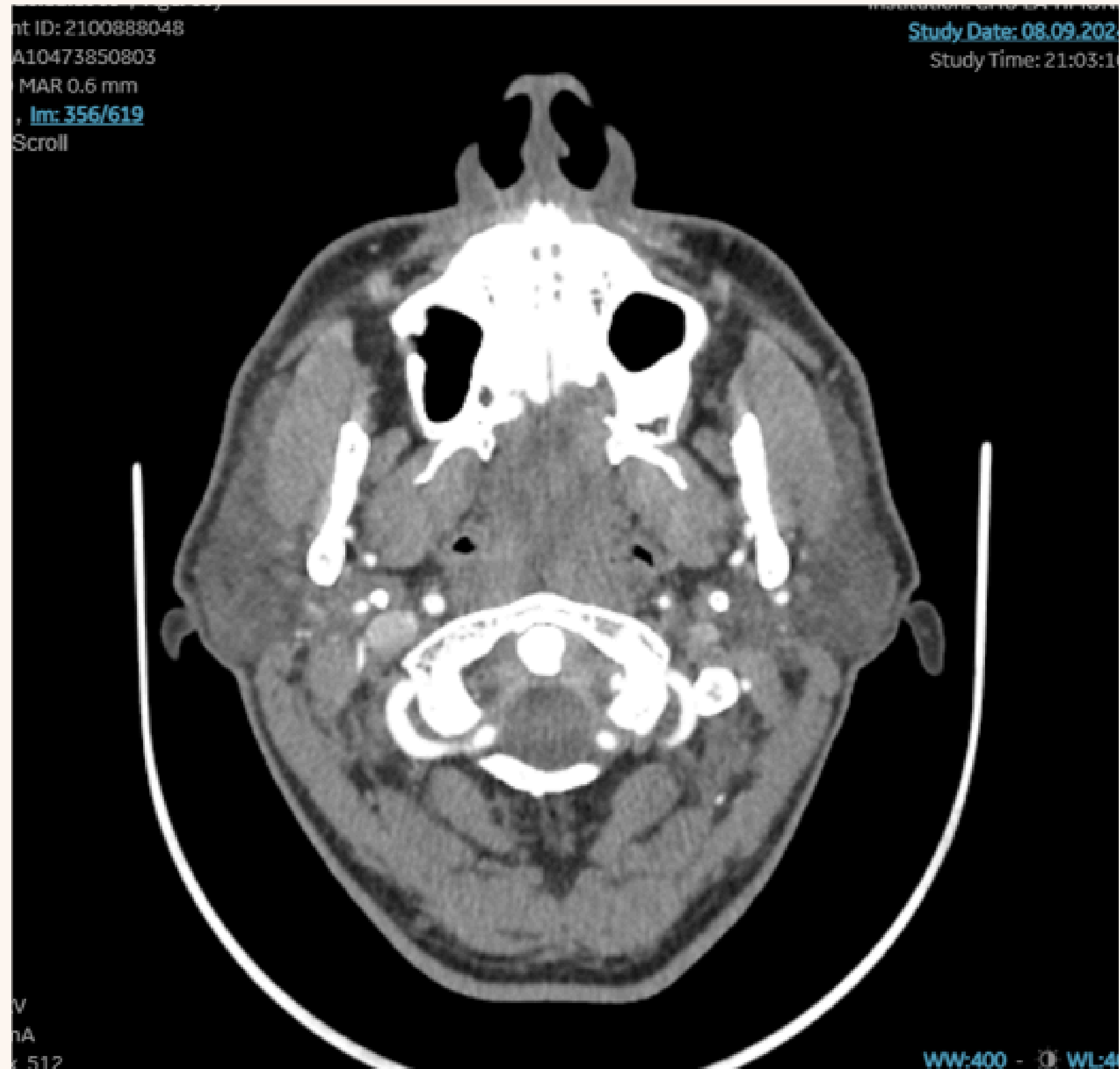
>>IRM c + angioscanner TSAo

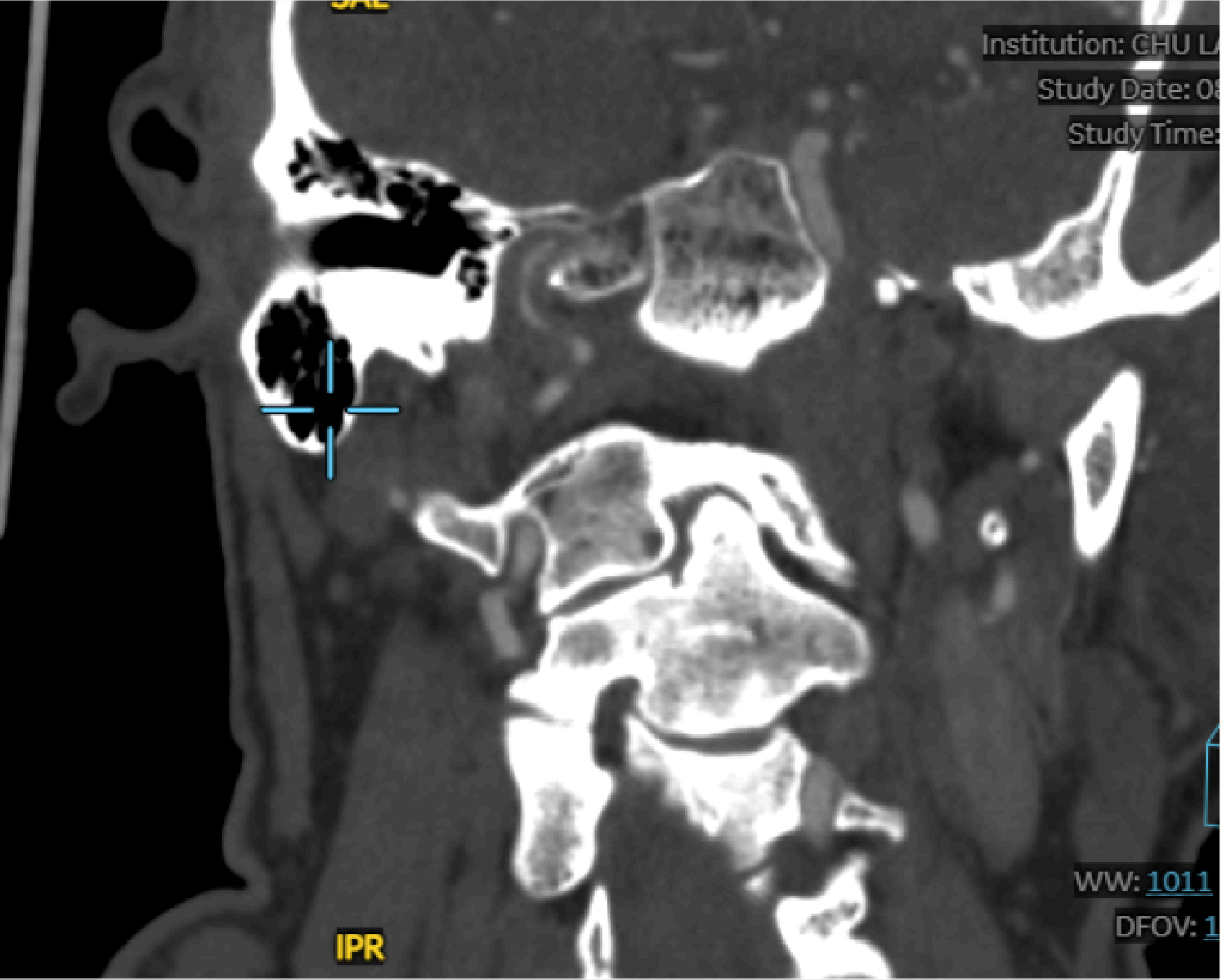
IRM CÉRÉBRALE



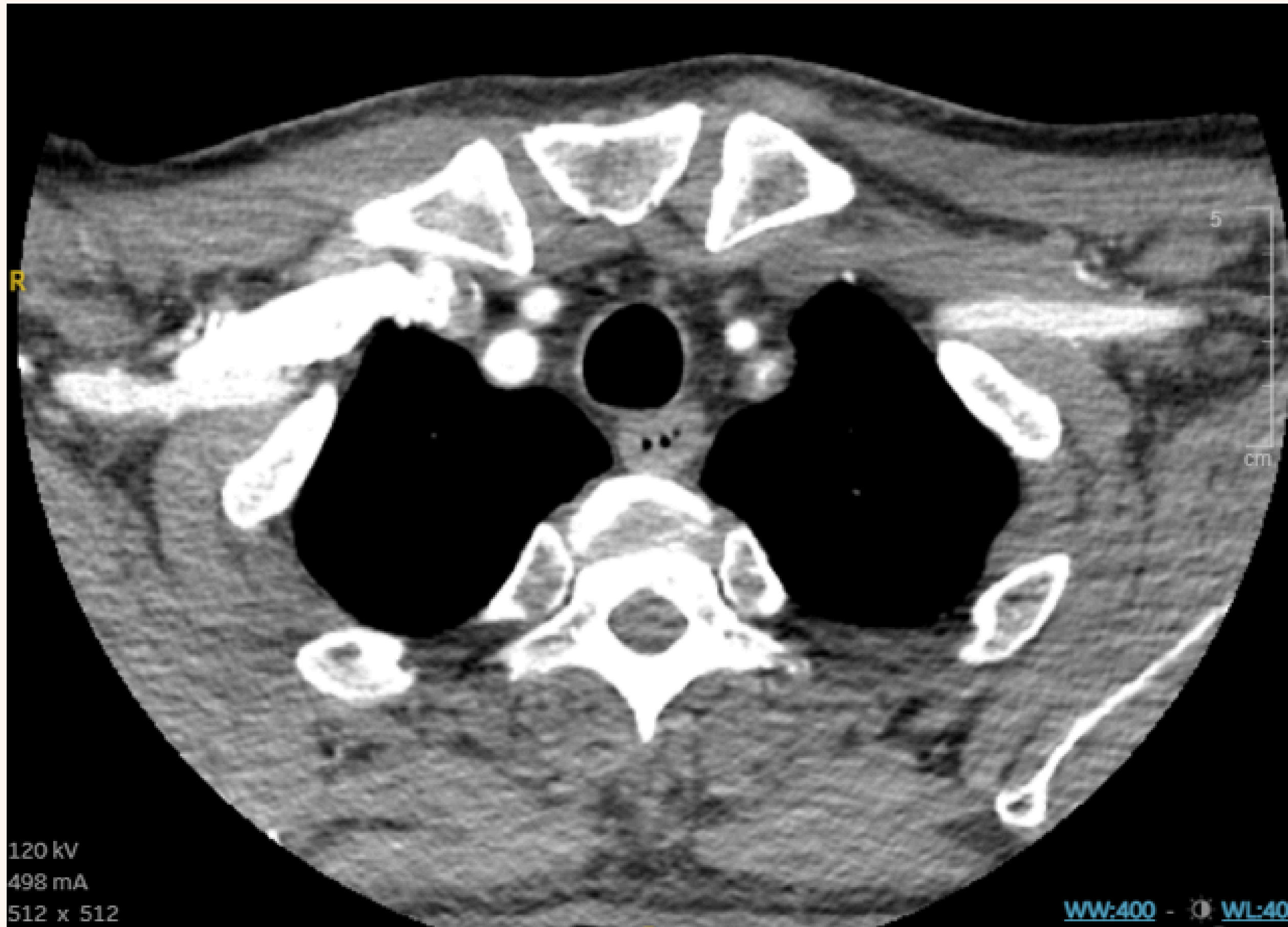
- Lésions ischémiques des territoires sylvien gauche et jonctionnel postérieur gauche.

TDM TSAO

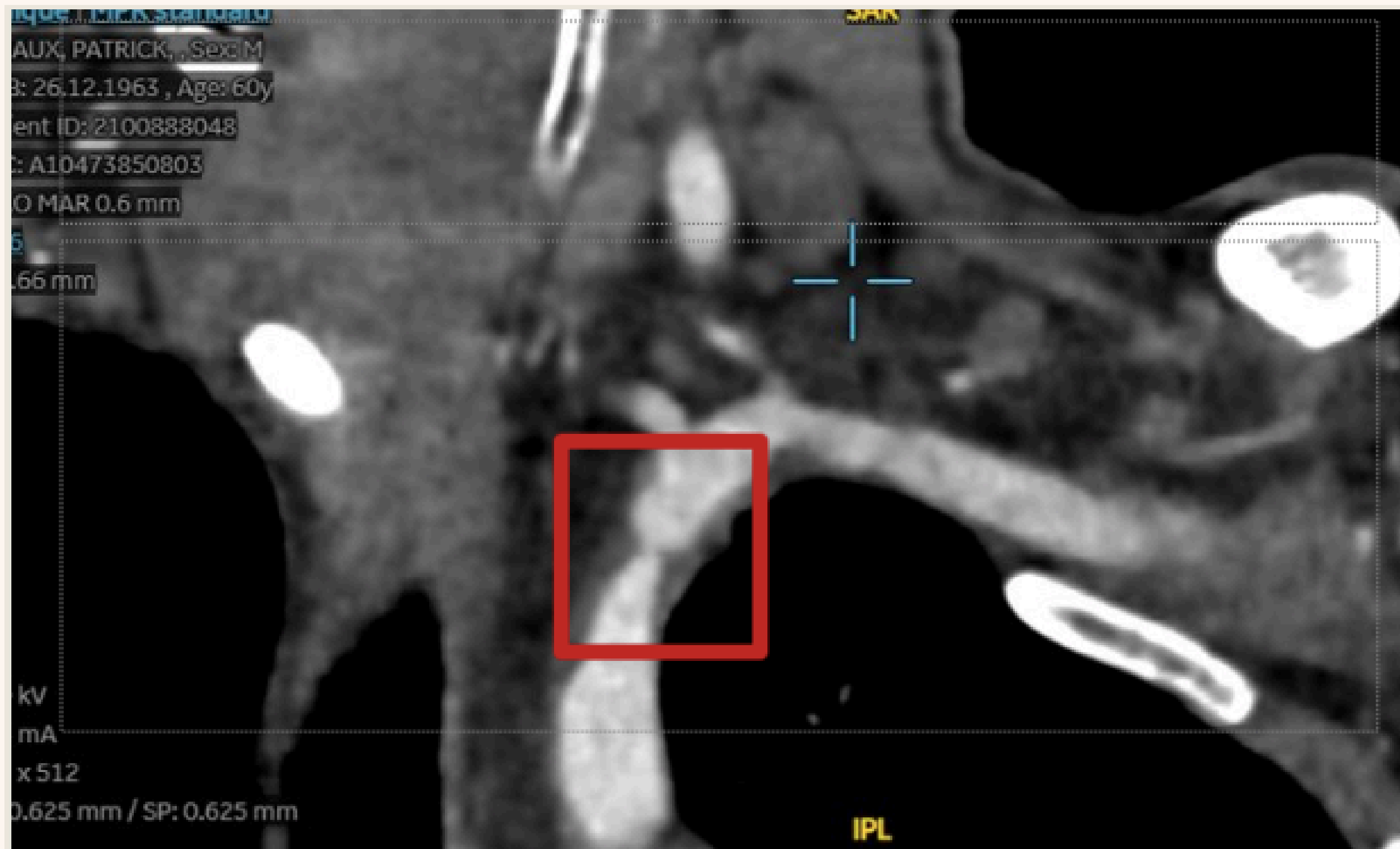



TDM TSAO



TDM TSAO



ARTÉRIOGRAPHIE

- Stenose longue de la carotide interne gauche
- Pas de stenting envisagé -> jugé trop à risque

CONTROLE ANGIOSCANNER À J7

- Régression de la sténose de la carotide interne gauche dans sa portion sous-pétreuse
- Stabilité de la sténose focale de l'artère sous-clavière gauche estimée à 70 %.

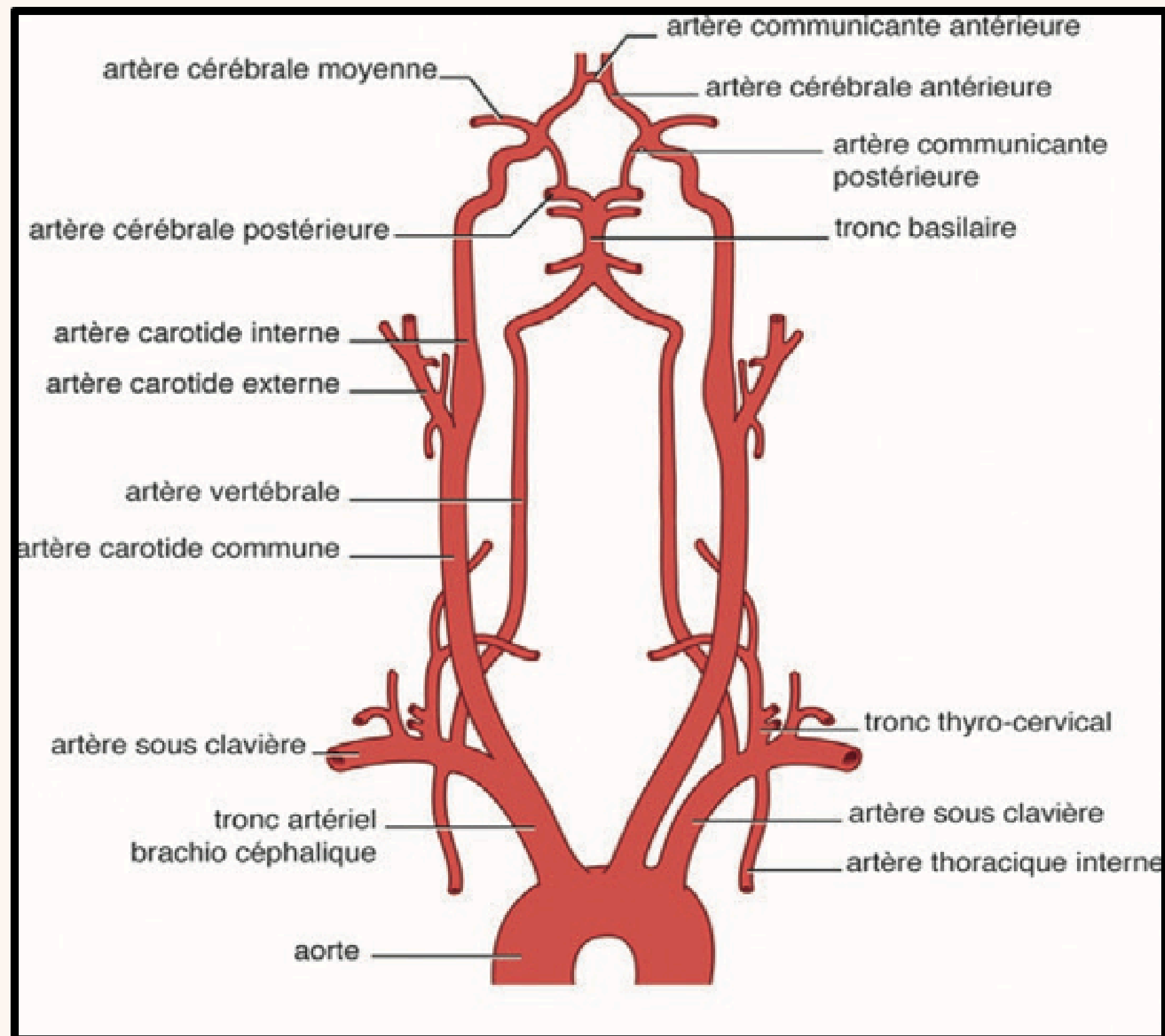
ÉCHOGRAPHIE DOPPLER TSAO

- **Sténose très SERRÉE sous clavière gauche (Vmax à 400cm/s) avec vol vertébral permanent.**

AU TOTAL

- AVC ischémique athéromateux sur sténose subocclusive de la terminaison carotidienne au niveau du siphon caverneux gauche.
- Découverte fortuite d'une **sténose serrée de l'artère sous-clavière gauche avec vol vertébral permanent** associé

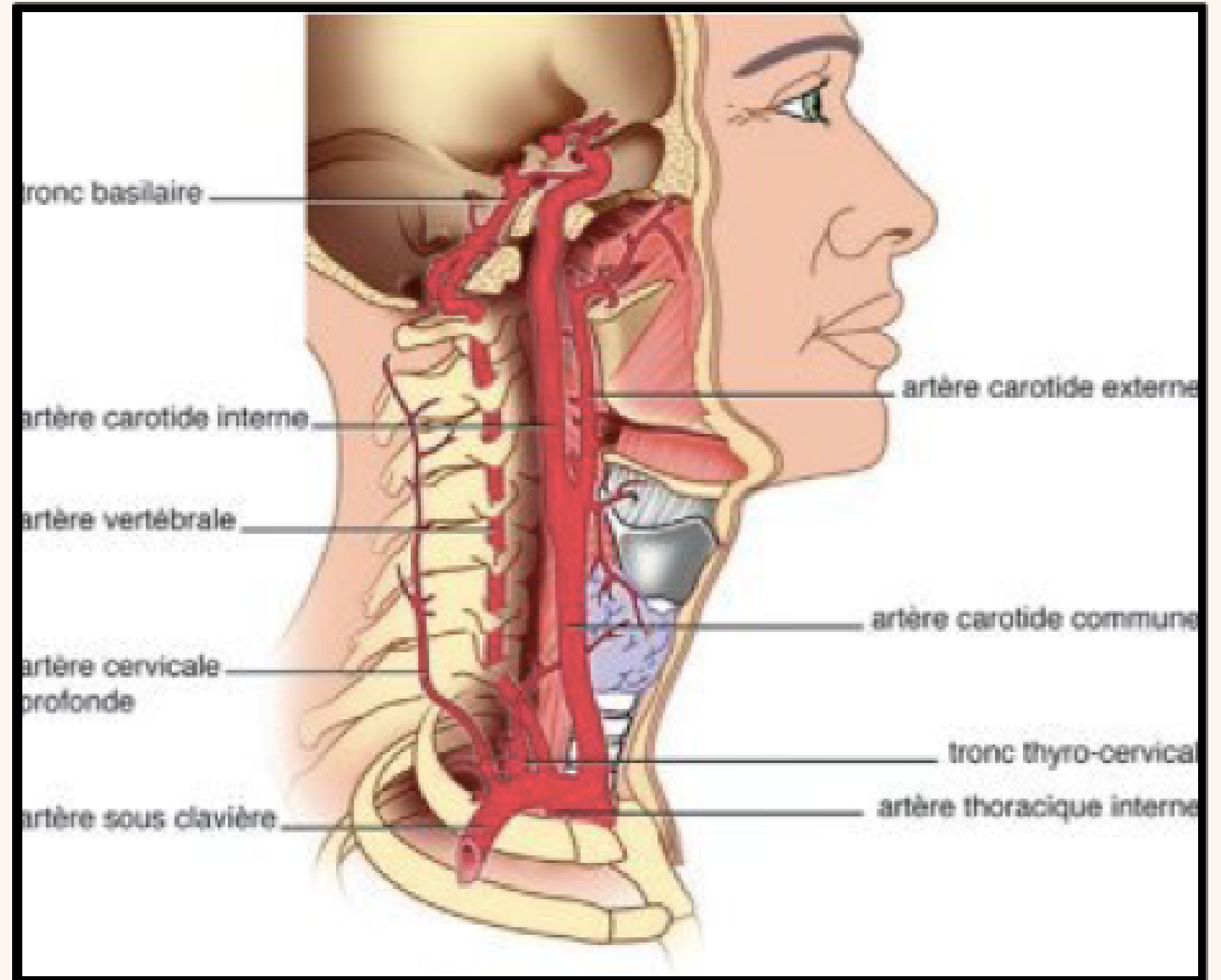
POLYGONE DE WILLIS



ARTÈRES VERTÉBRALES

5 segments :

- Origine à la face postéro-supérieure de la sous-clavière (V0)
- Segment pré-transversaire (V1)
- Segment inter-transversaire entre C6 et C2 (V2)
- Segment sous-occipital (V3)
- Segment intracrânien (V4)



STÉNOSE ARTÈRE SOUS CLAVIÈRE

SIGNES CLINIQUES

- Asymptomatique +++
- Asymétrie tensionnelle
- Faiblesse des pouls radiaux

- Variable selon la localisation

Pré-vertébrale : Signes neurologiques à l'effort du MS (vertiges, chutes...)

Post-vertébrale : Claudication du membre supérieur

STENOSE ARTÈRE VERTÉBRALE :

SIGNES CLINIQUES

- vertiges
- nausées
- troubles visuels

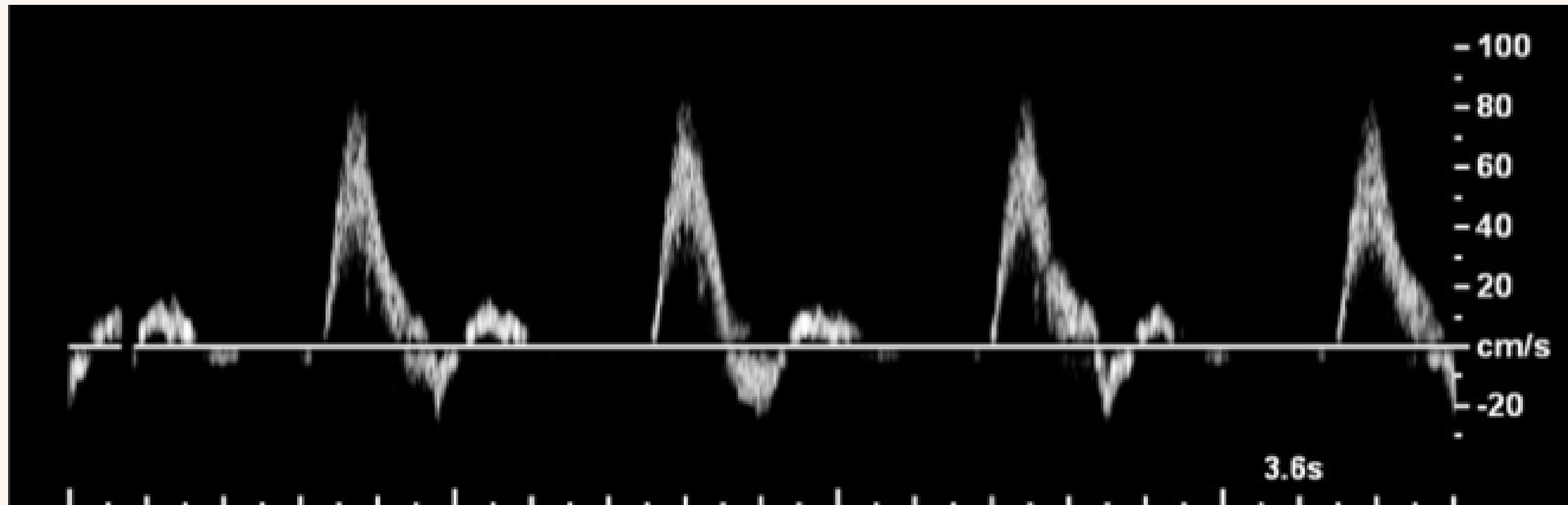
STÉNOSE ARTÈRE SOUS CLAVIÈRE

ETIOLOGIES

- Athérosclérose (sténoses prévertébrales ++)
- Artériopathies inflammatoires (sténoses post-vertébrales)
- Artérites radiques
- Dissections
- Syndrome du défilé thoraco-brachial

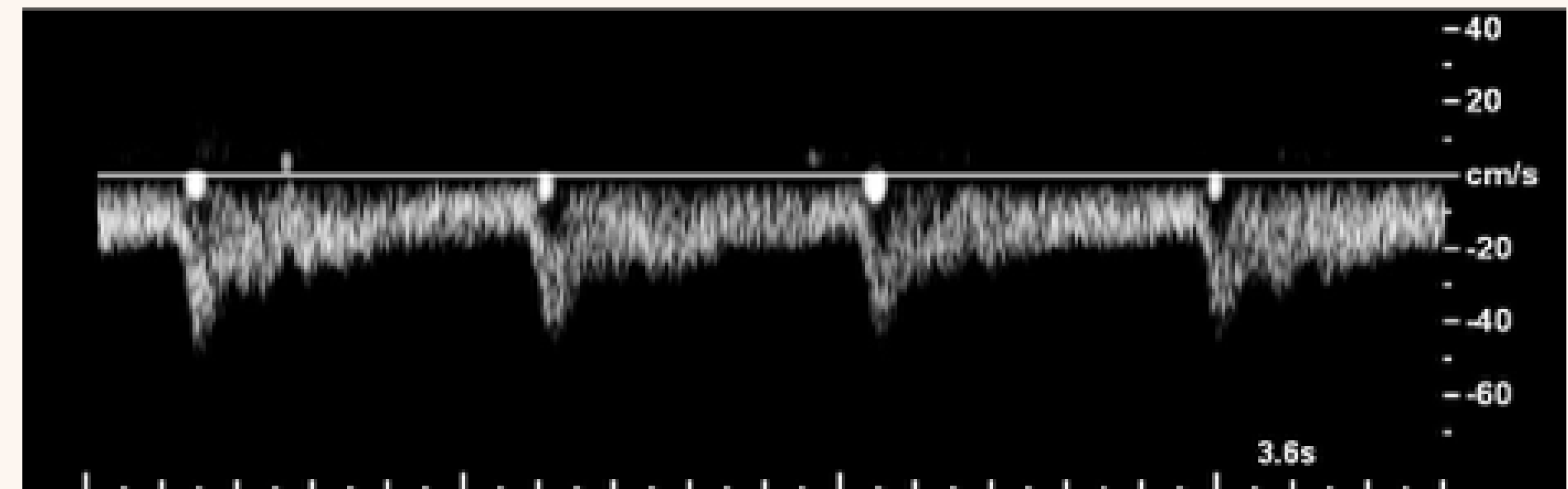
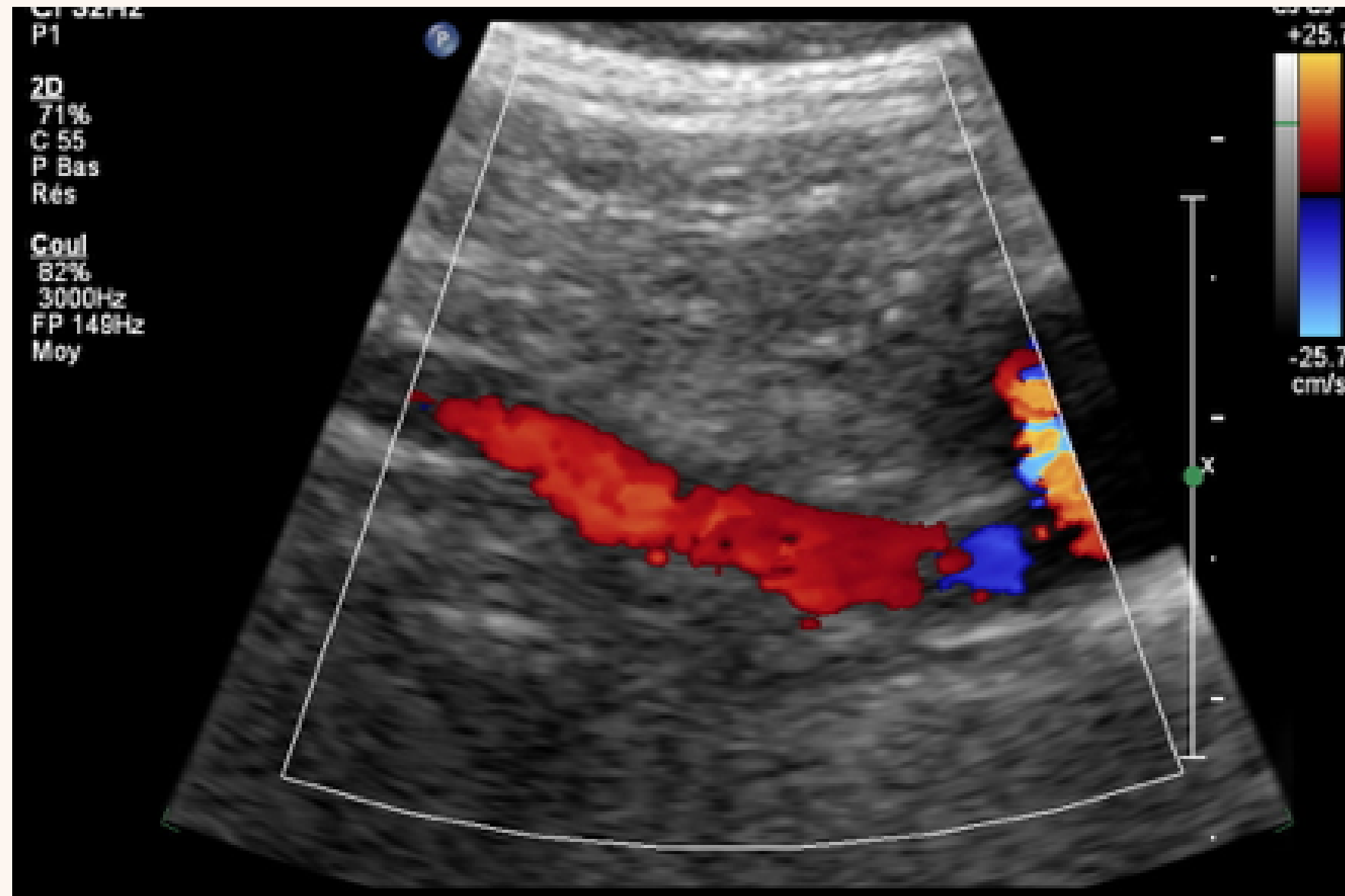
ECHO-DOPPLER NORMAL ARTERE SOUS CLAVIERE

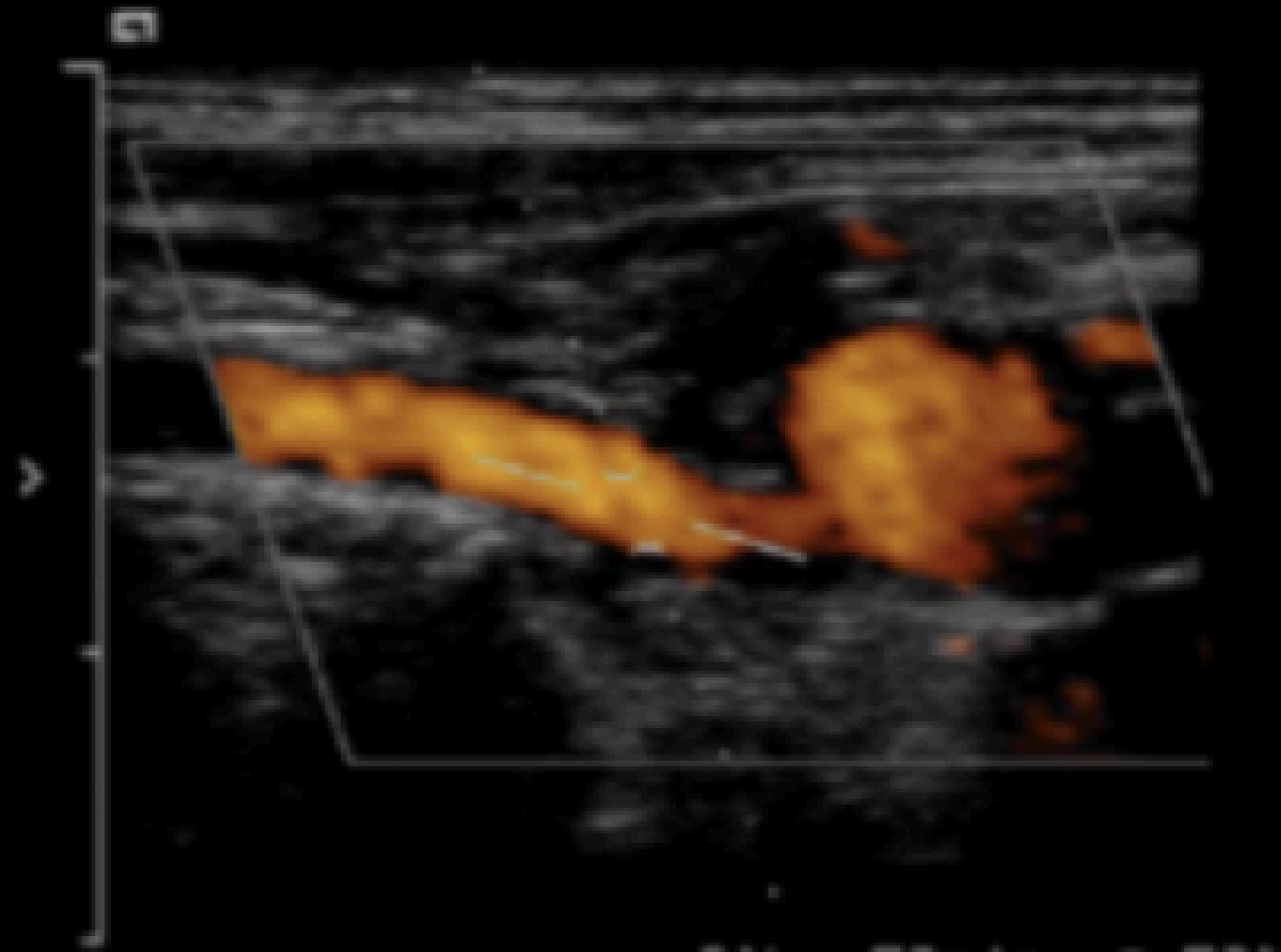

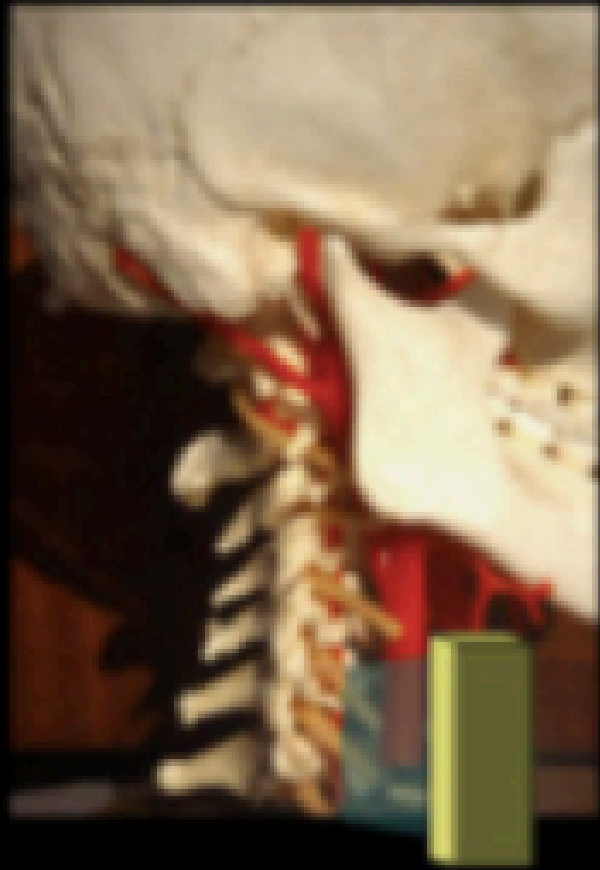
- Flux triphasique, artère de haute résistance
- VSM 80-150cm/s = spectre normal



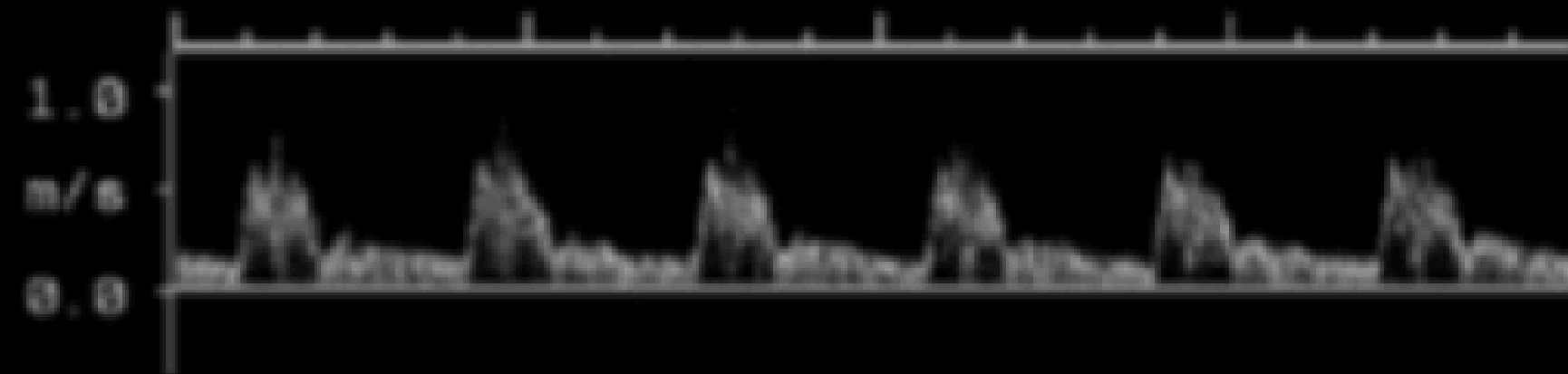
ECHO-DOPPLER NORMAL ARTERE VERTEBRALE

- Flux biphásique, basse résistance
- VSM 20-60cm/s



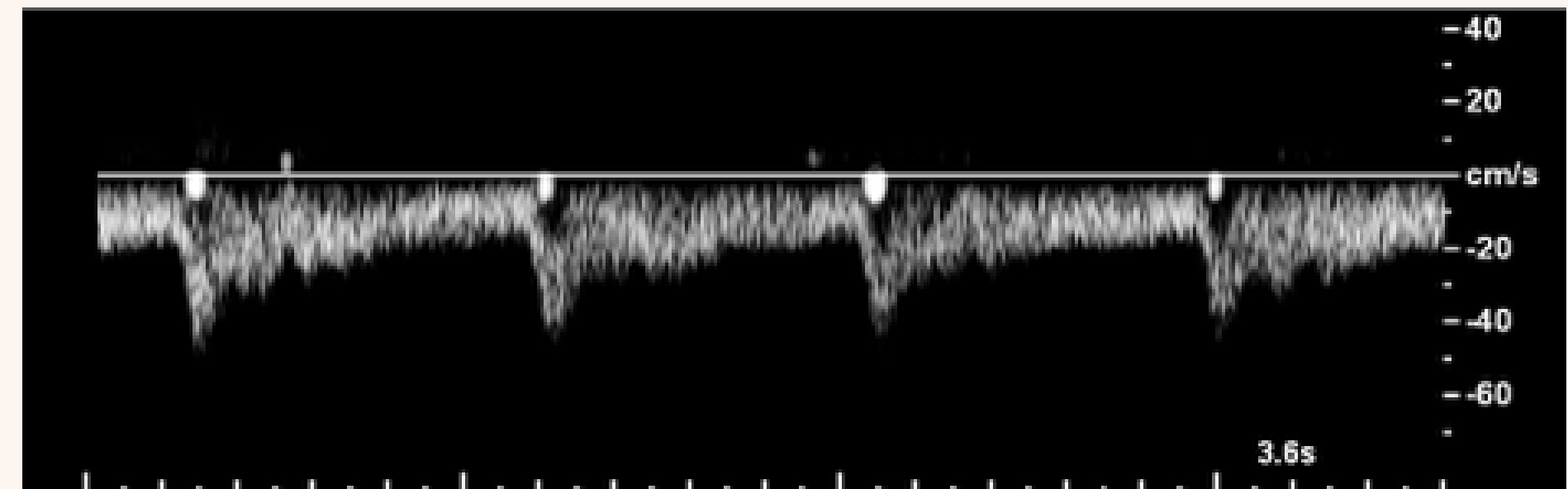
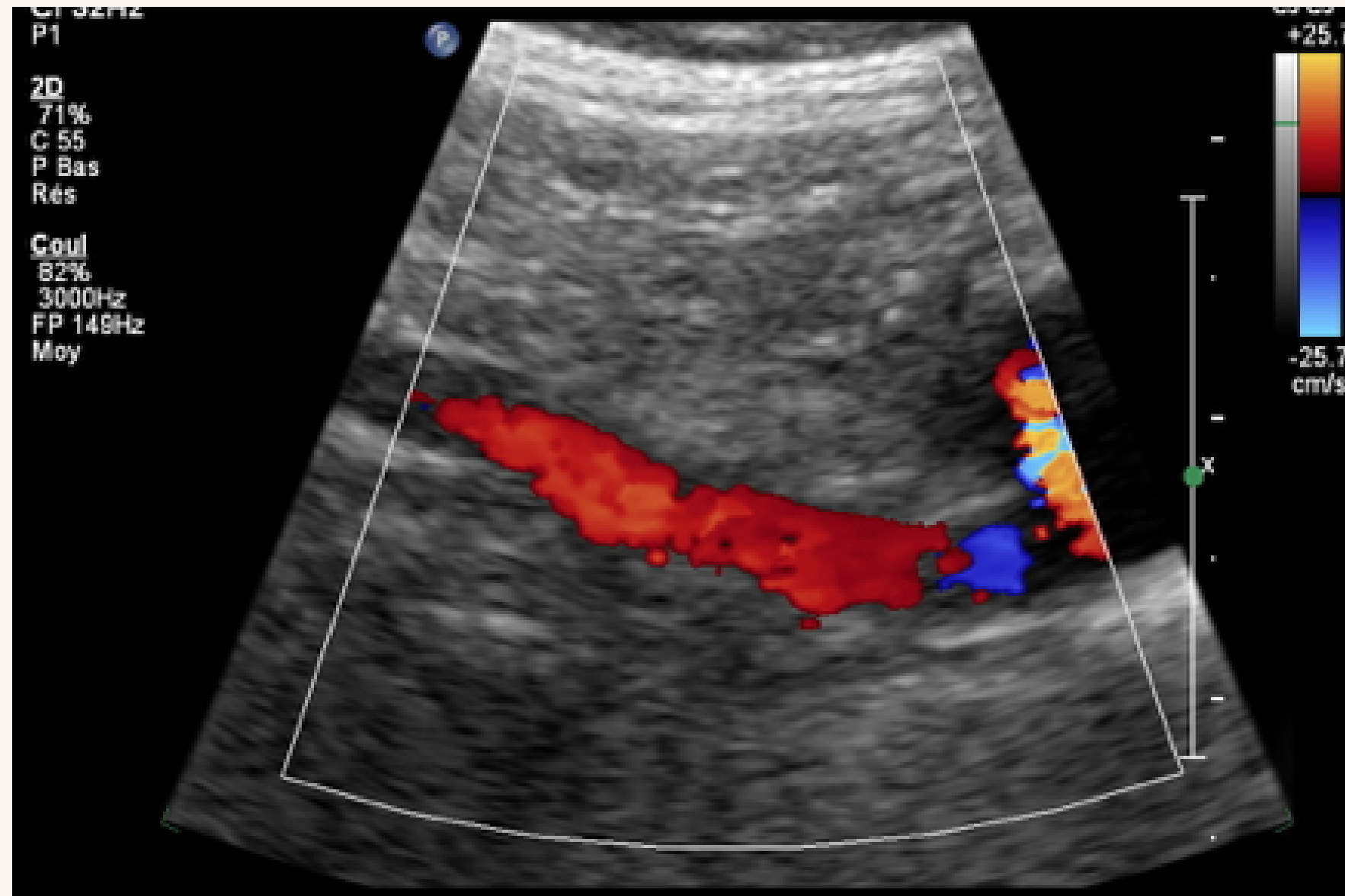


CAL = .58m/s $\theta = 53^\circ$

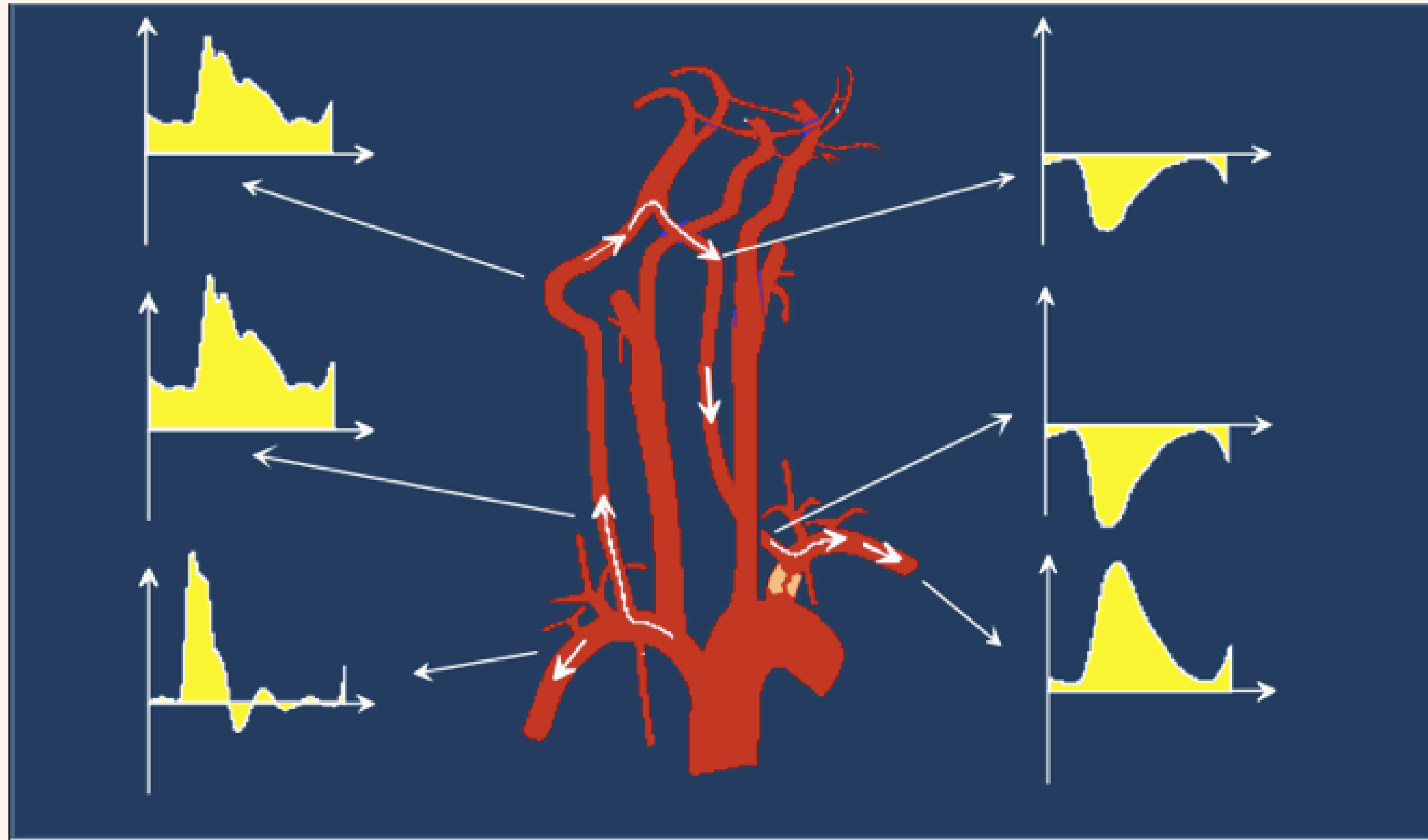


ECHO-DOPPLER NORMAL ARTERE VERTEBRALE

- Flux biphásique, basse résistance
- VSM 20-60cm/s



PHYSIOLOGIE DU VOL VERTÉBRO-SOUS-CLAVIER

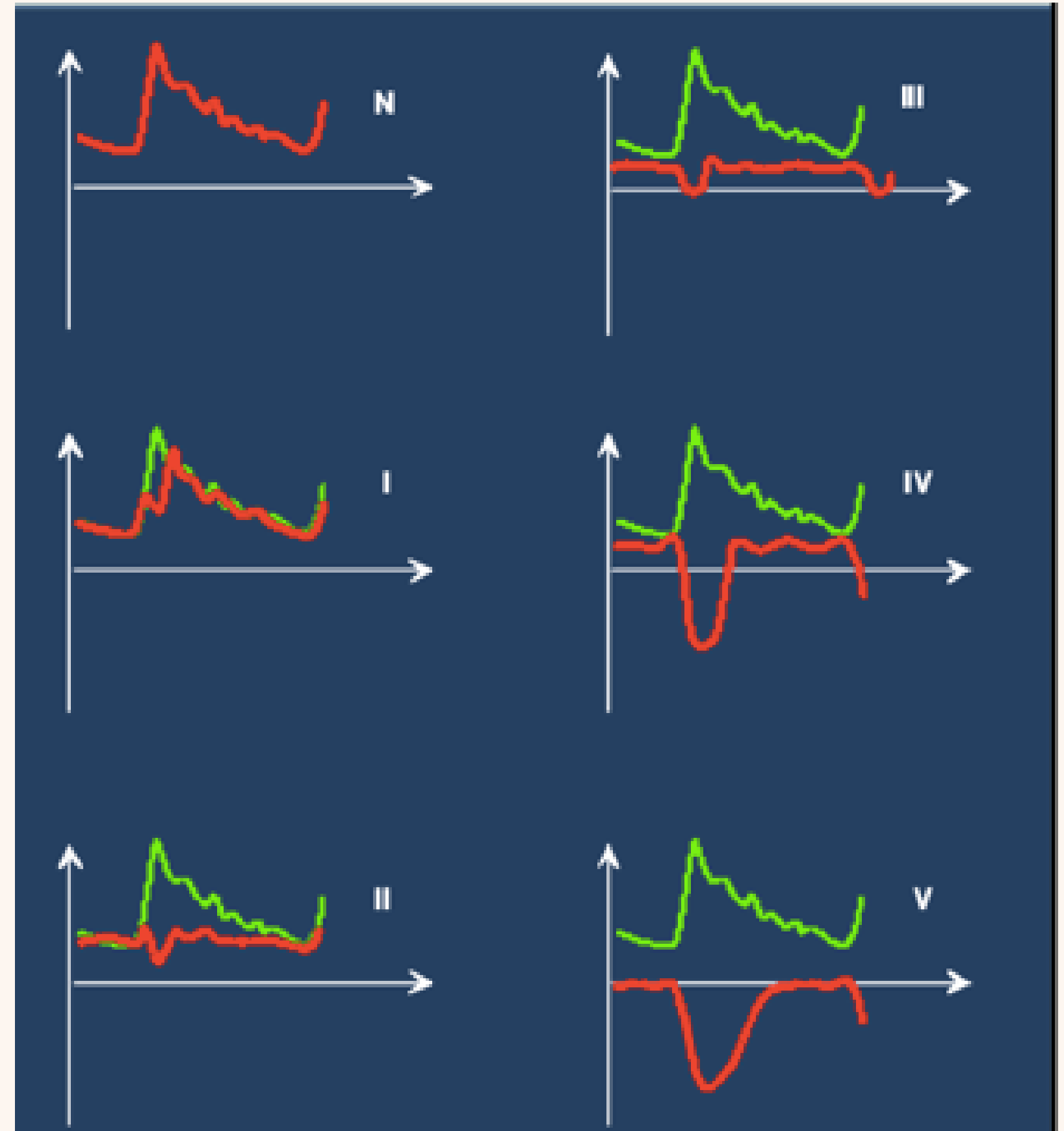


VOL VERTÉBRO-SOUS-CLAVIER

Partiel

- ralentissement du flux vertébral (encoche proto-systolique) - stade I
- Creusement de l'encoche - stade II
- Annulation du flux (encoche atteignant la ligne de base) - stade III
- Inversion (encoche passant sous la ligne de base) - stade IV

Hémodétournement complet : inversion du flux vertébral tout au long du cycle cardiaque, spectre semblable artère axillaire – stade V



CRITERES STENOSE SOUS-CLAVIÈRE PRÉ- VERTÉBRALE

Sténose \geq à 50% : VSM $>$ 200cm/sec

Sténose \geq 70% si :

- VMS $>$ 200cm/sec
- Turbulences
- Flux d'aval démodulé et amorti
- Flux vertébral alternant ou inversé = vol intermittent ou permanent
- Epreuve d'hyperhémie
- Asymétrie tensionnelle

CRITERES STENOSE VERTÉBRALE

Tableau 2.4 Quantification du degré d'une sténose ostiale de l'artère vertébrale*

Auteur	Sténose (%)	PSV (cm/s)	EDV (cm/s)	Ratio PSV (sténose/aval)	Ratio EDV (sténose/aval)
Hua, 2009 [5]	< 50	≥ 85	≥ 27	≥ 1,3	–
	50–69	≥ 140	≥ 35	≥ 2,1	–
	≥ 70	≥ 210	≥ 50	≥ 4,0	–
Koch, 2009 [6]	≥ 50	> 114	–	–	–
Yurdakul, 2011 [7]	≥ 50	> 108	> 36	> 2,2	> 1,7

* La référence est le degré de sténose exprimé en rapport de diamètre : diamètre de la lumière circulante résiduelle sur le diamètre de l'artère vertébrale saine en aval.

EDV : *end-diastolic velocity* (vélocité en fin de diastole); PSV : pic systolique de vélocité.

VERTEBRALES

	VMS (cm/s)	VTD (cm/s)	Rapport
> 50 %	100-140		2,1
> 70 %	200-210	50	4

Hua, AJR, 2009

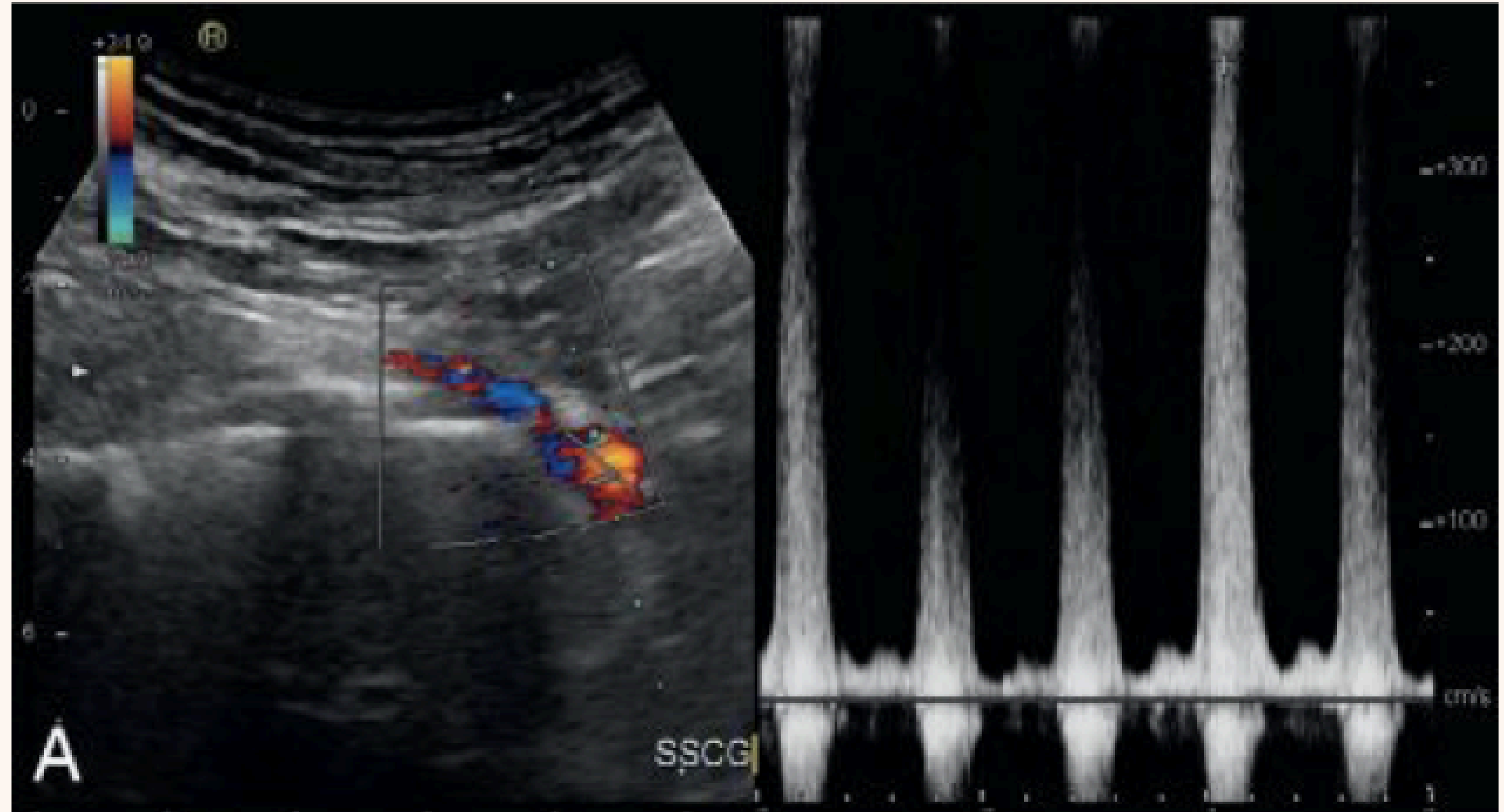
Remarque : Rapport sténose/aval pour les vertébrales

SOUS CLAVIERES

	VMS (cm/s)	Remarque
> 50 %	> 200	Pas de retentissement d'aval, pas d'asymétrie de PA
> 70 % post-V	> 200	Retentissement d'aval, asymétrie PA > 10 mmHg
> 70 % pré-V	> 200	Retentissement d'aval, asymétrie PA > 10 mmHg, +/- vol vertébral

STENOSE SOUS CLAVIÈRE

-> Sténose **serrée**
sous-clavière gauche
VSM 360cm/s



Echodoppler des troncs supra-aortiques et artères des membres supérieurs, Guide pratique d'échodoppler vasculaire, Pr Anne Long

STENOSE VERTÉBRALE

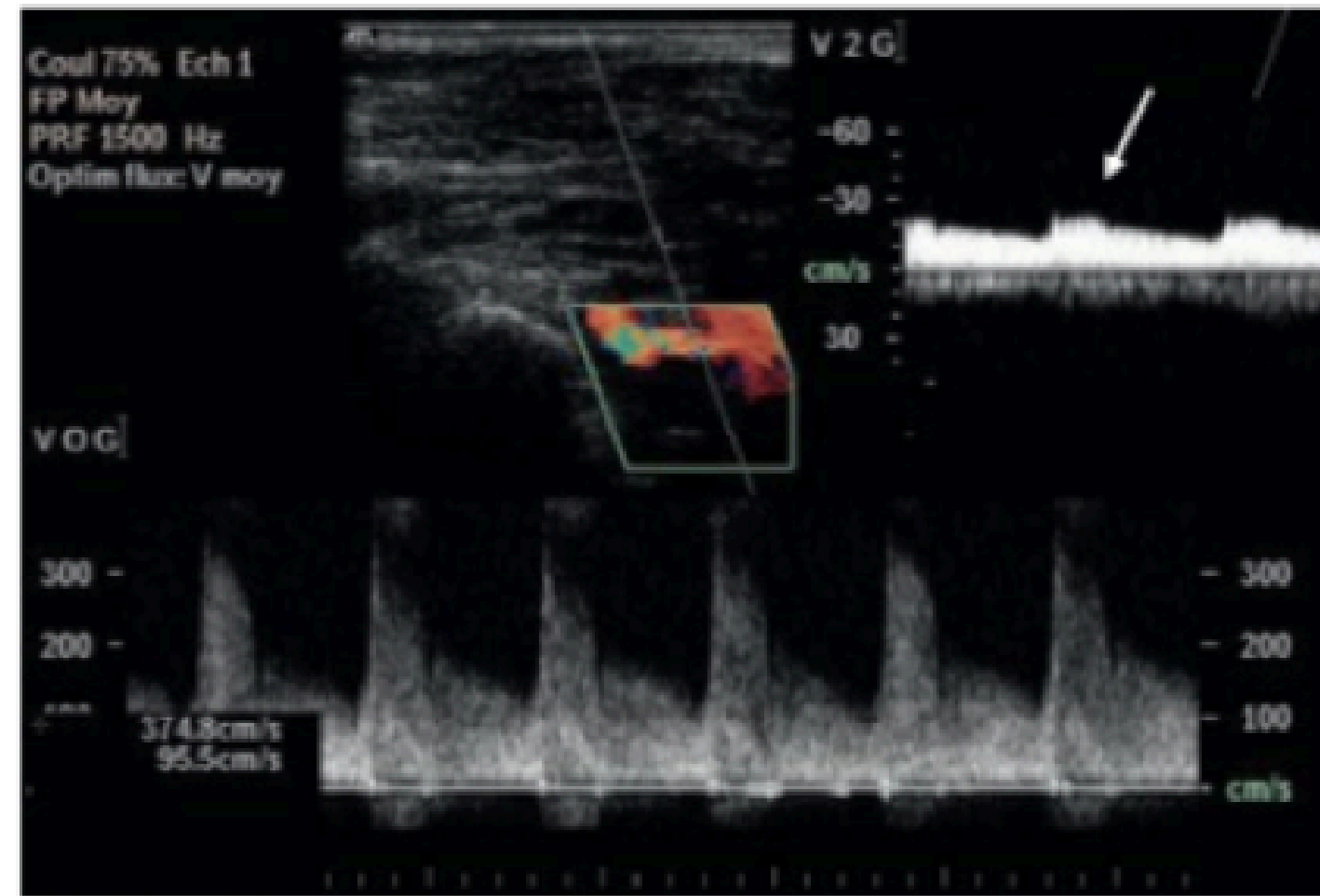


Figure 2.8 Sténose très serrée de l'origine de la vertébrale gauche.
Aliasing et accélération à l'ostium vertébral; amortissement et démodulation du flux d'aval (en haut à gauche, flèche).

Echodoppler des troncs supra-aortiques et artères des membres supérieurs, Guide pratique d'échodoppler vasculaire, Pr Anne Long

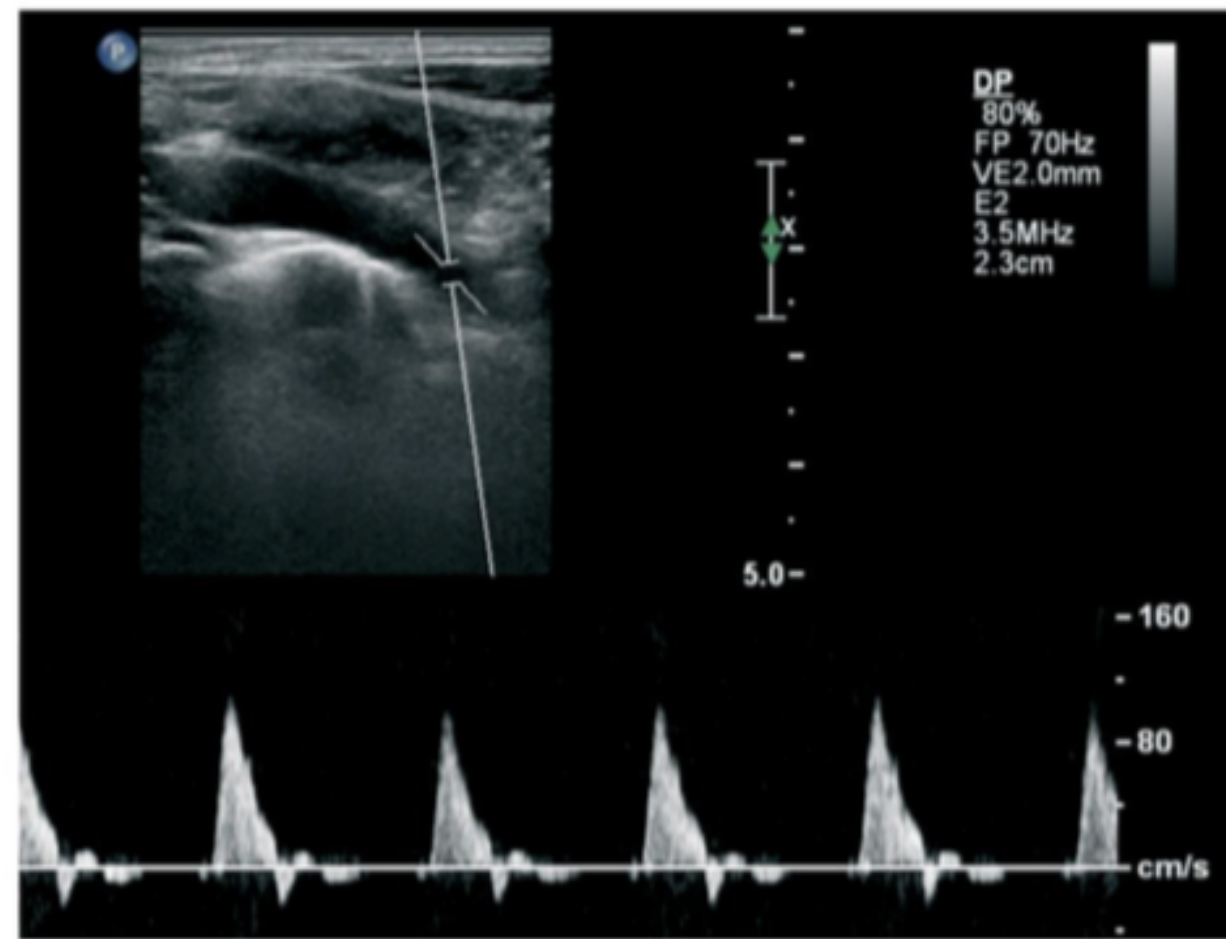
OCCLUSION VERTÉBRALE

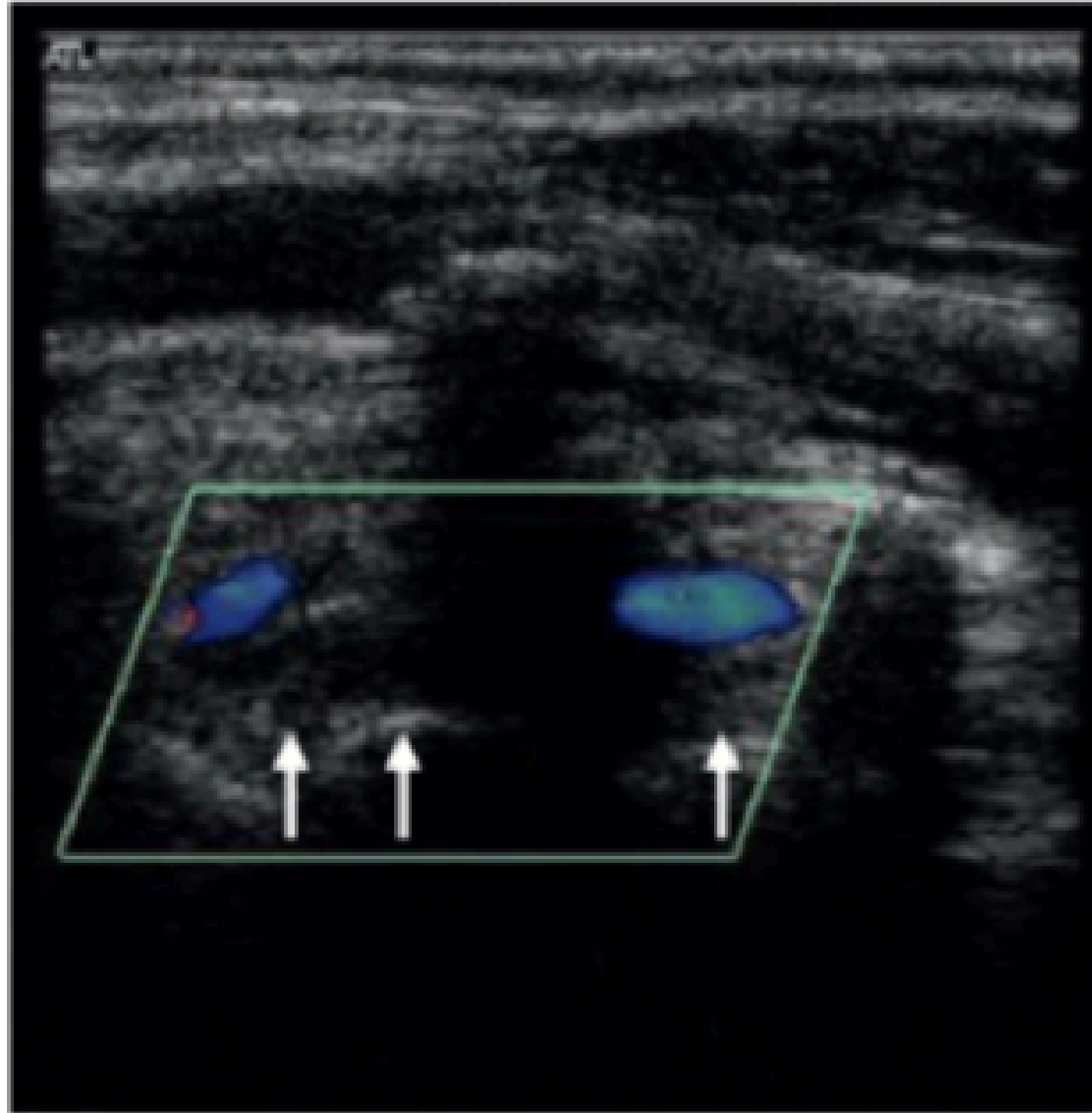

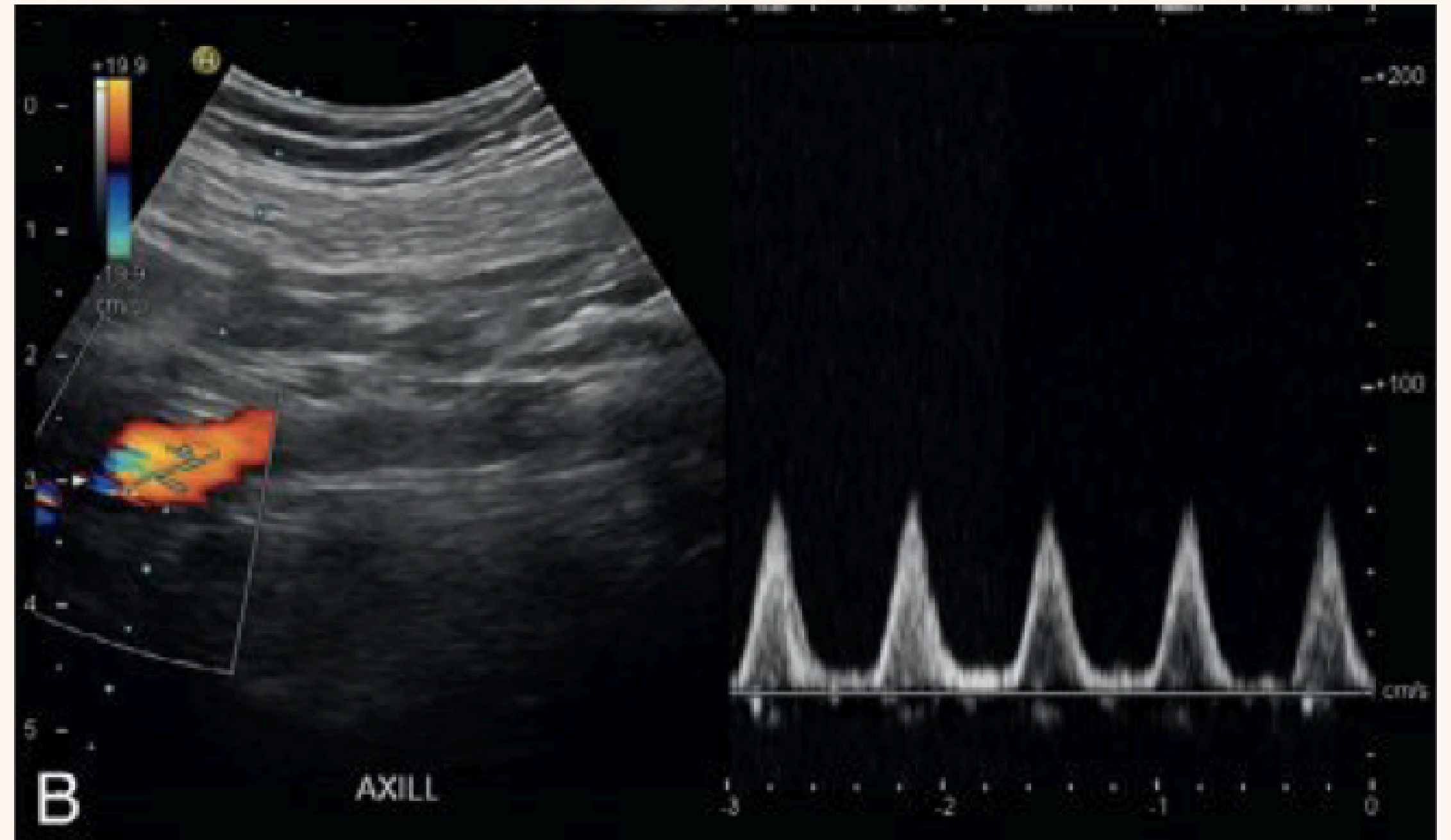
Figure 2.9 Occlusion de l'artère vertébrale droite dans son segment inter-transversaire.

L'artère est visible (flèches) mais il n'y a pas de flux, alors que la veine est codée en couleur.

ARTERE AXILLAIRE



Absence de sténose



Echodoppler des troncs supra-aortiques et artères des membres supérieurs, Guide pratique d'échodoppler vasculaire, Pr Anne Long

Flux démodulé de l'artère axillaire gauche en aval

HEMOTOURNEMENT VÉRTEBRO SOUS CLAVIER

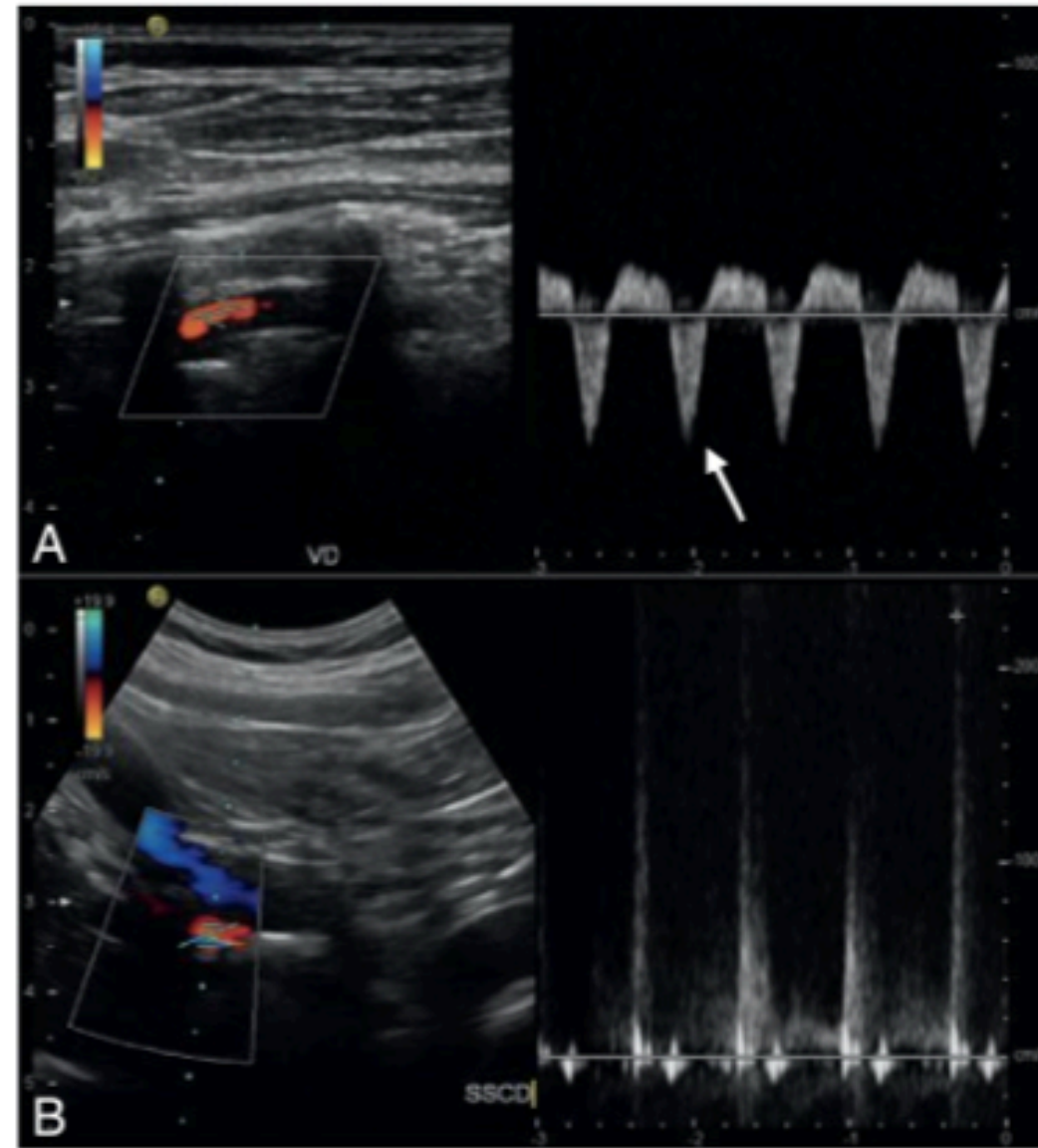
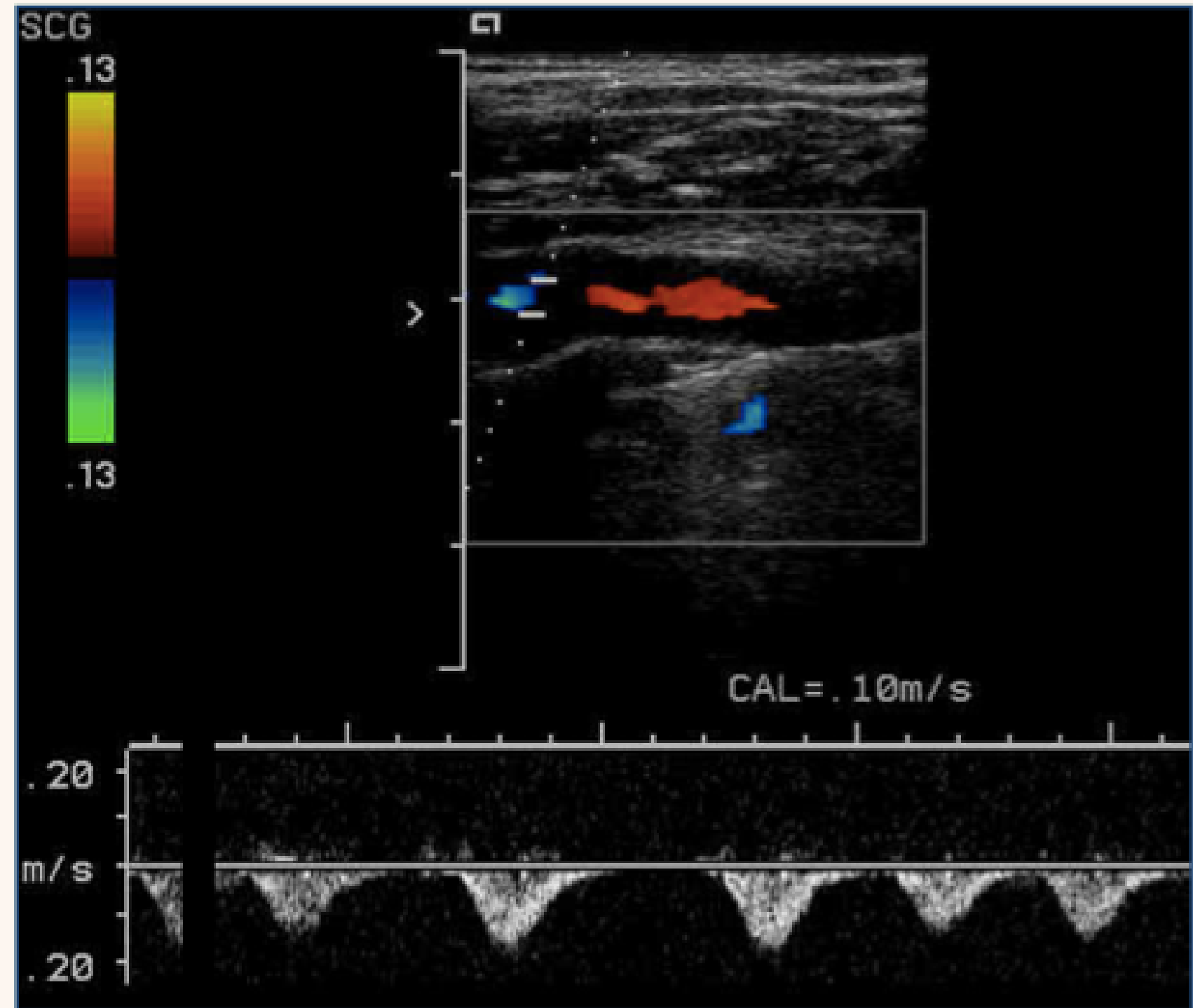


Figure 2.10 Hémodétournement vertébro-sous-clavier droit incomplet de l'artère vertébrale droite.
a. Inversion du flux dans l'artère vertébrale en proto-systole (flèche). b. Sténose serrée de l'artère sous-clavière droite.

Echodoppler des troncs supra-aortiques et artères des membres supérieurs, Guide pratique d'échodoppler vasculaire, Pr Anne Long

HEMOTOURNEMENT VÉRTEBRO SOUS CLAVIER

Vol vertébro-sous-clavier **permanent**,
inversion complète flux
vertébral



Echodoppler des troncs supra-aortiques et artères des membres supérieurs, Guide pratique d'échodoppler vasculaire, Pr Anne Long

PRISE EN CHARGE

Examens complémentaires :

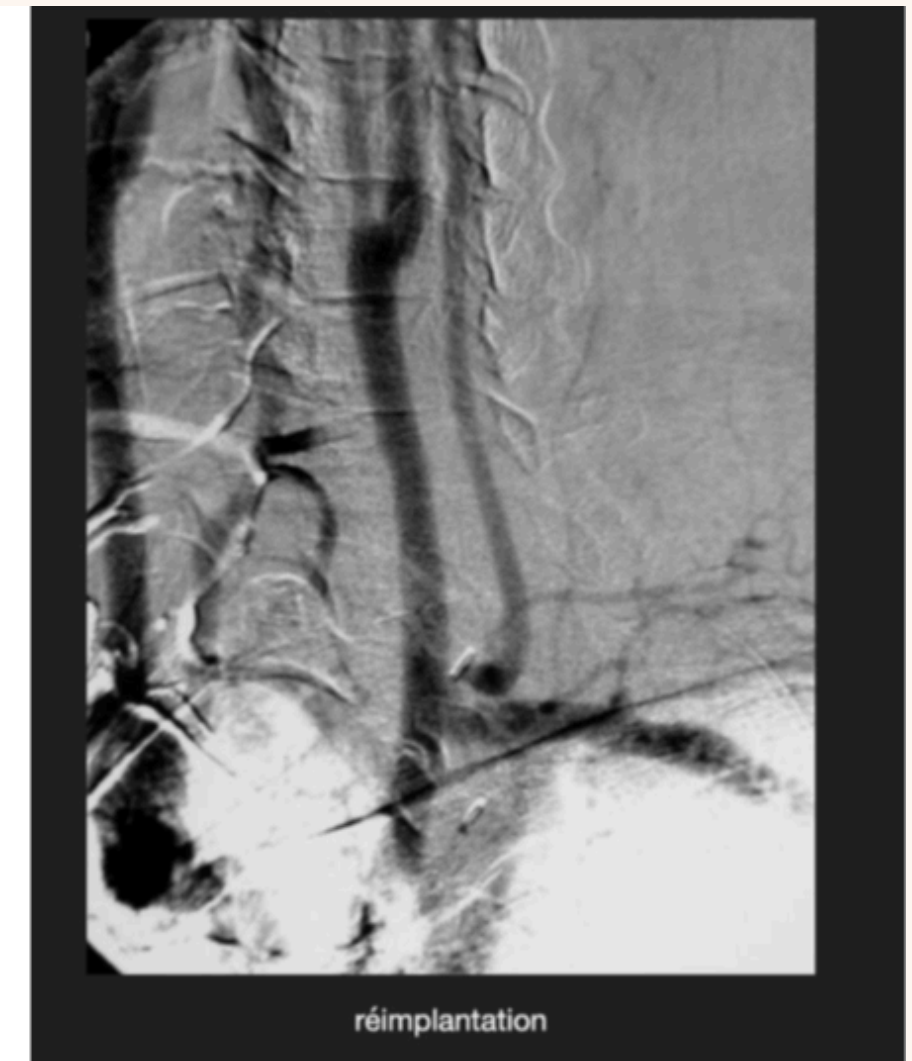
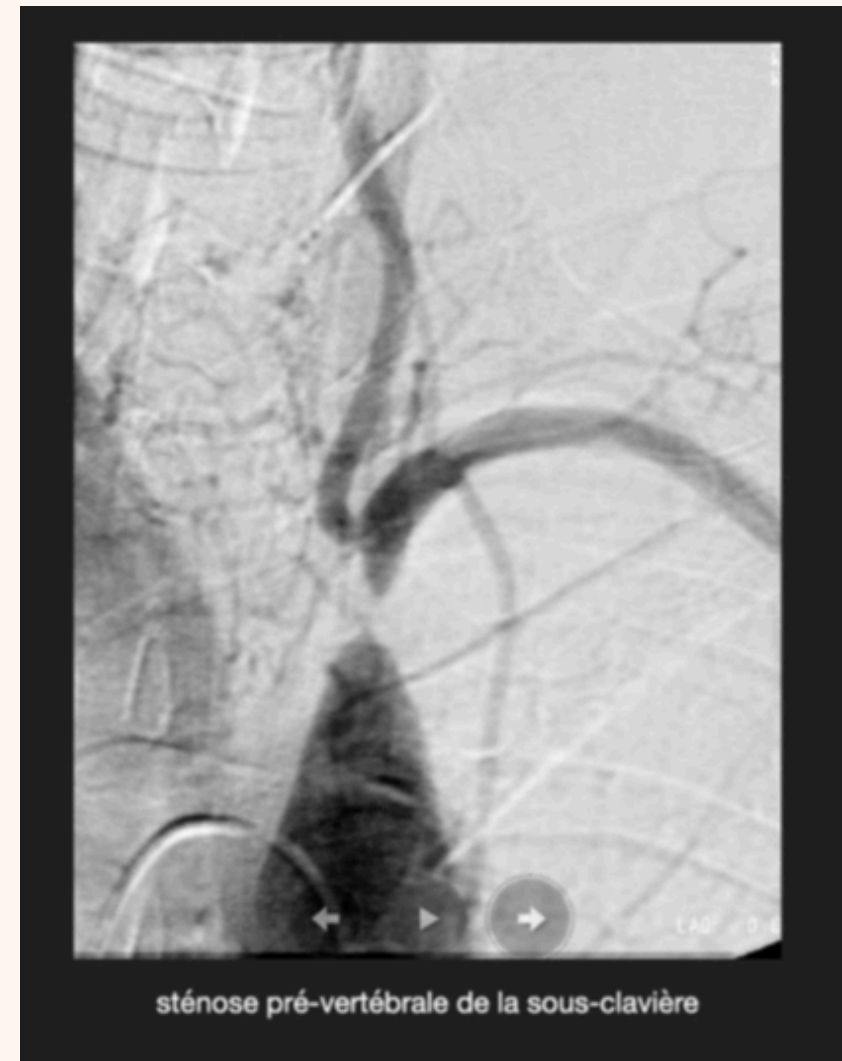-Angioscanner des TSAo

Traitements

1) Médical : AAP + contrôle des FdR CV

2) Si gravité : - Dilatation percutanée
- Stenting

3) Chirurgie (pontage) en dernier recours :
réimplantation de l'artère sous clavière dans l'artère
carotide commune.



CONCLUSION

- Très haut risque cardiovasculaire
- AVC ischémique athéromateux
- Découverte fortuite d'une sténose serrée sous-clavière gauche associée à un **vol vertébro-sous-clavier permanent** avec très bonne suppléance (absence de symptôme)
- Suivi vasculaire rapproché : Echo-Doppler tous les 6 mois +/- discussion de revascularisation
- Equilibre de ses facteurs de risque cardiovasculaires