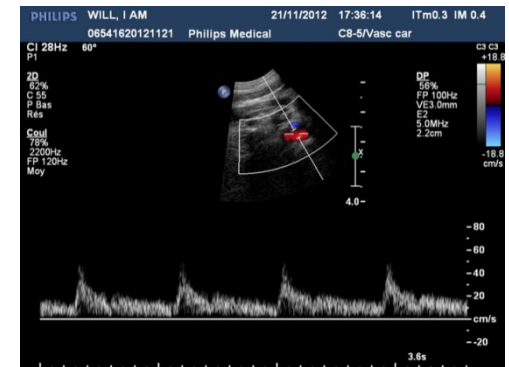
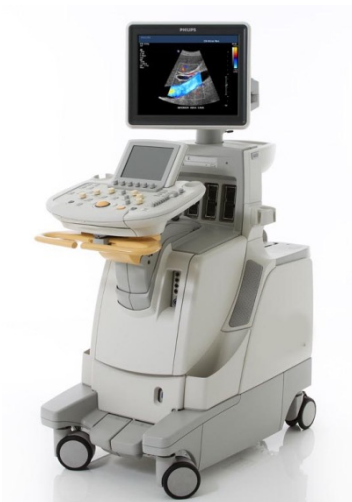

Bases de l'Echo-doppler Artériel



Professeur Gabrielle SARLON
Médecine vasculaire – CHU Timone

ED artériel – Territoires accessibles

- ED trans-crânien
- ED troncs supra aortiques
- ED artériel des membres supérieurs
- ED aorte abdominale
- ED artères rénales et digestives
- ED artériel des membres inférieurs

ED artériel - Spectres

Territoires de basse résistance

Résistances périphériques basses

Flux diastolique positif

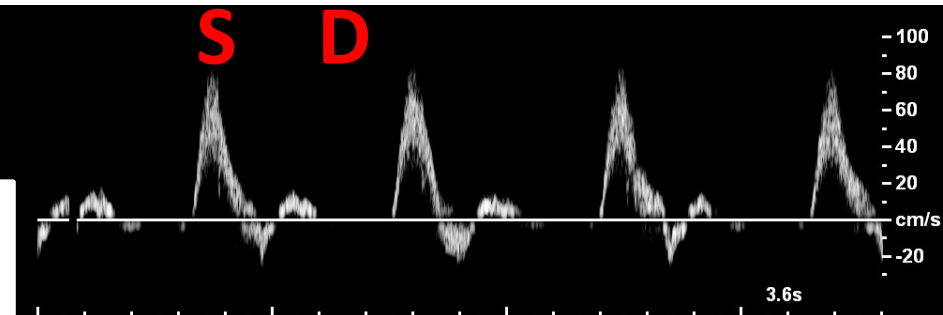
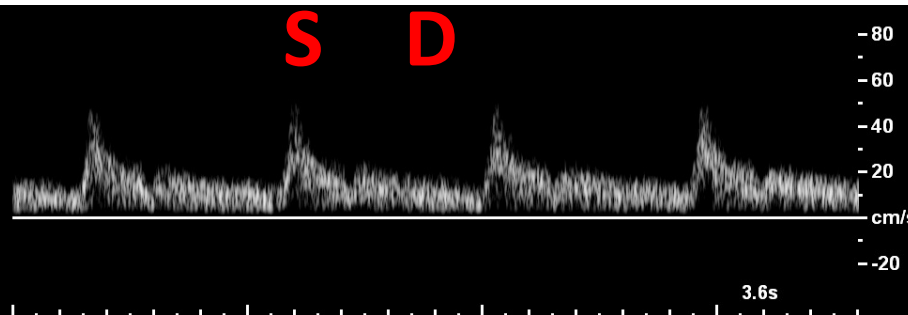
Organes nobles

Territoires de haute résistance

Résistances périphériques élevées

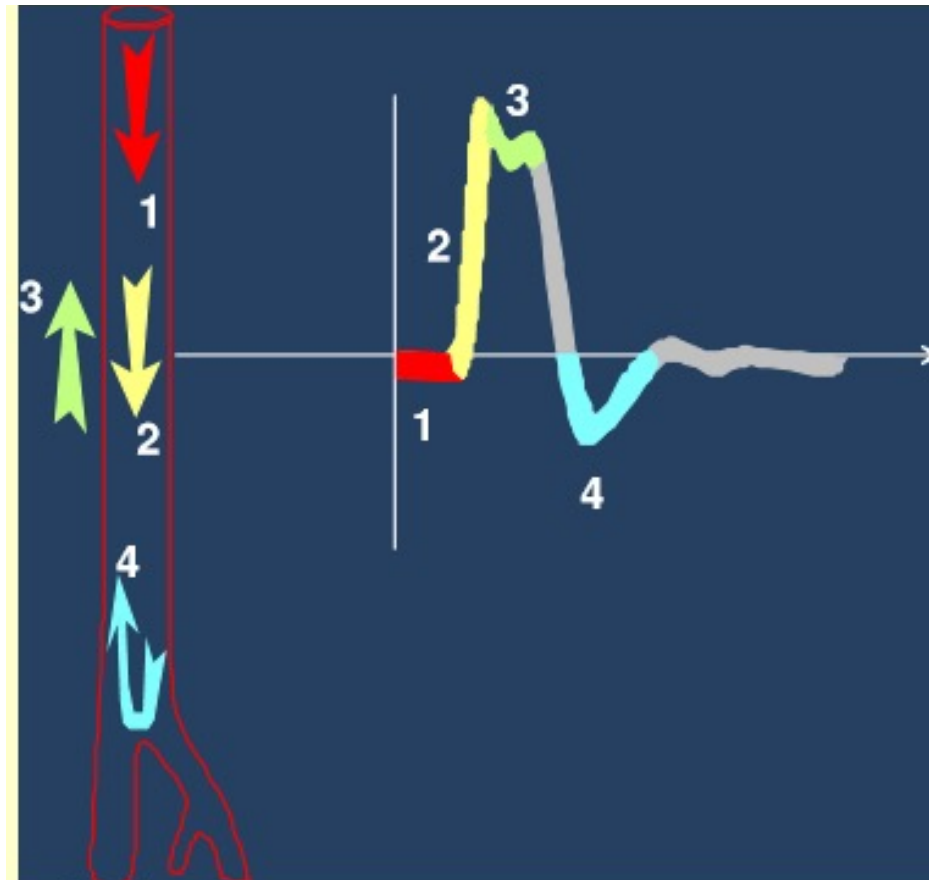
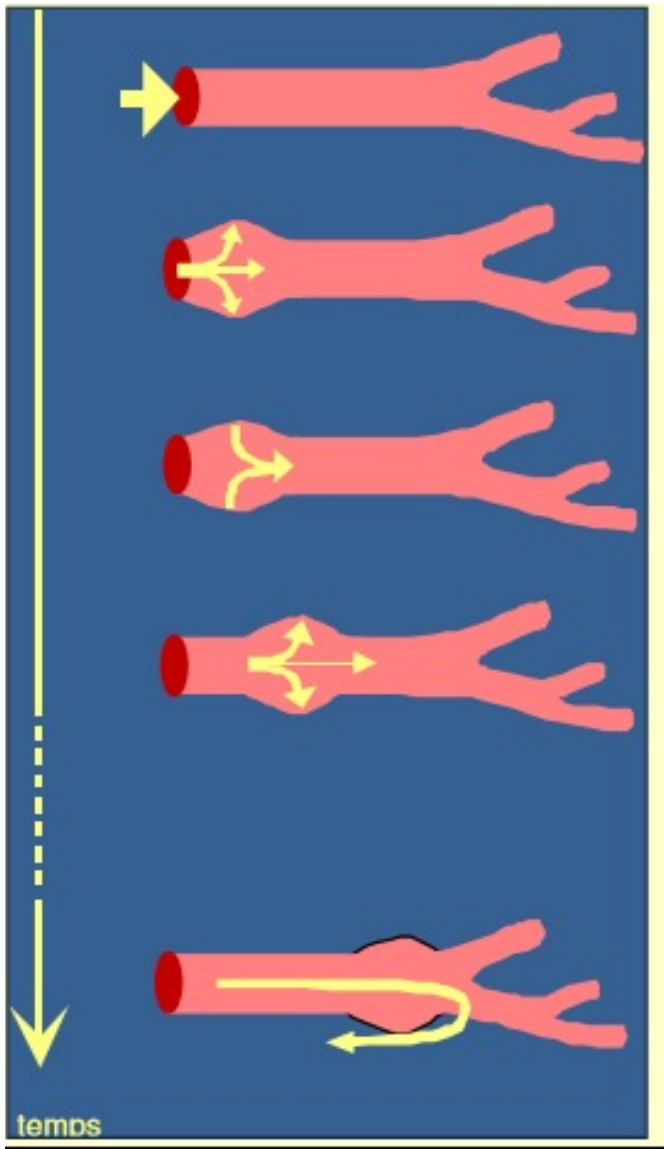
Flux diastolique faible ou absent

Artères musculaires

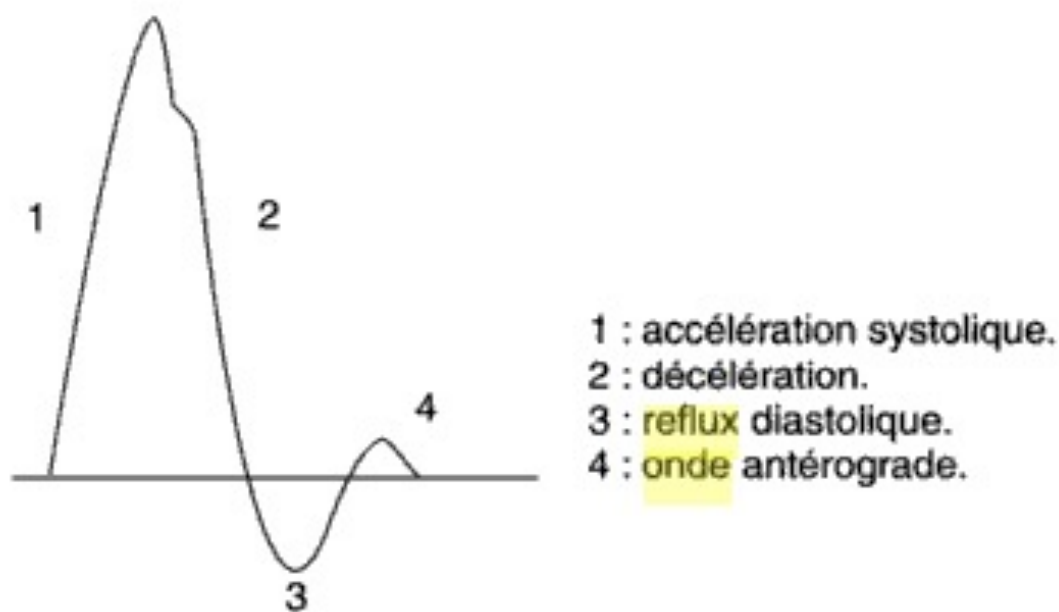


ED artériel – Doppler Pulsé

Territoires de Haute Résistance



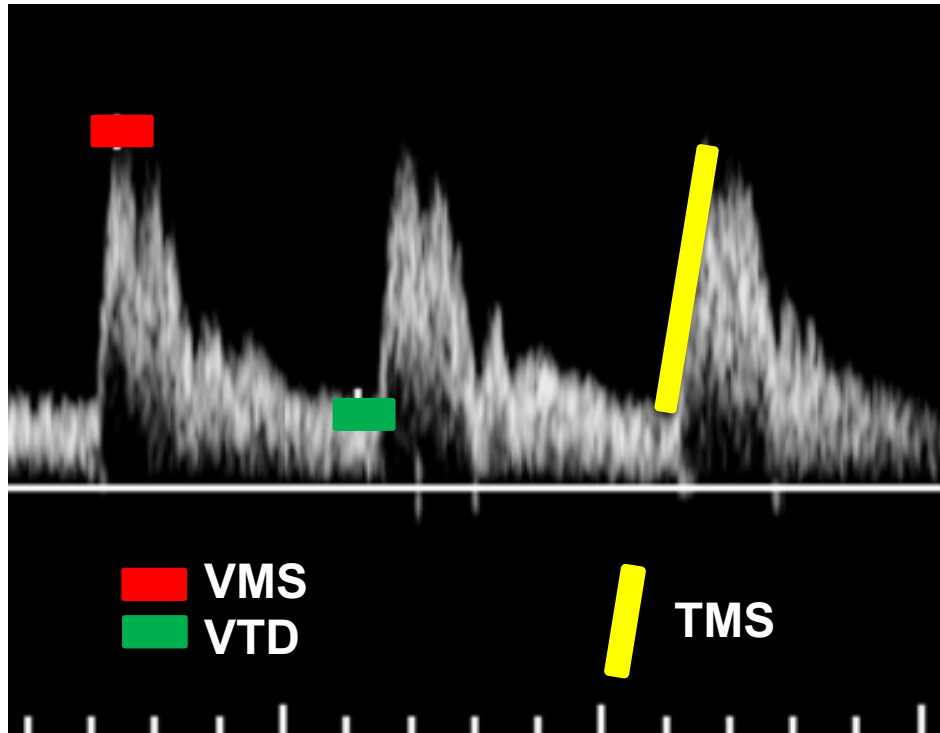
Tracé normal. — Le tracé doppler d'une artère normale comprend une composante systolique et une composante diastolique de sens opposé traduisant une circulation à haute résistance. Il est classiquement **triphase** (fig. 2.4) constitué d'un flux systolique suivi d'un flux rétrograde protodiastolique (ou **onde de reflux**) puis d'une troisième **onde** antérograde témoin de la souplesse pariétale. En analyse spectrale, les profils de vitesse sont similaires avec un contour net, une brillance concentrée en systole au niveau des hautes fréquences et plus étalée en diastole.



Tracé doppler normal.

ED artériel – Doppler Pulsé

Territoires de Basse Résistance



VMS Vitesse Maximale Systolique cm/sec
VTD Vitesse Télédiastolique cm/sec

$$\text{Index de résistance} = \frac{\text{VMS} - \text{VTD}}{\text{VTD}}$$

Normal sur un territoire de basse résistance
Entre 0,5 et 0,8

TMS Temps de Montée Systolique
Temps entre le début de l'onde systolique
et le premier pic systolique (onde dicrote)

Normal < 70-100 msec

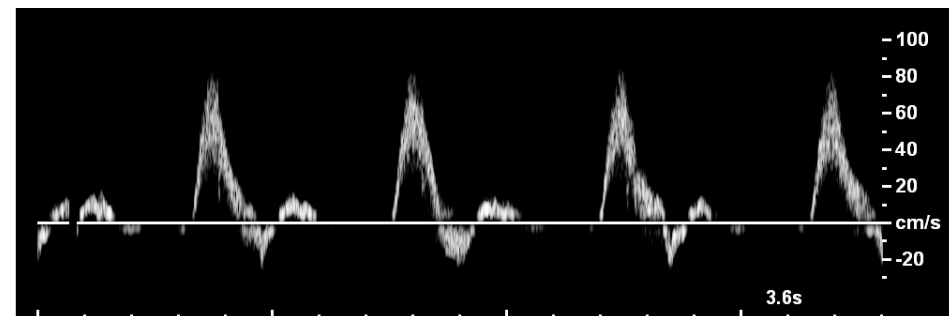
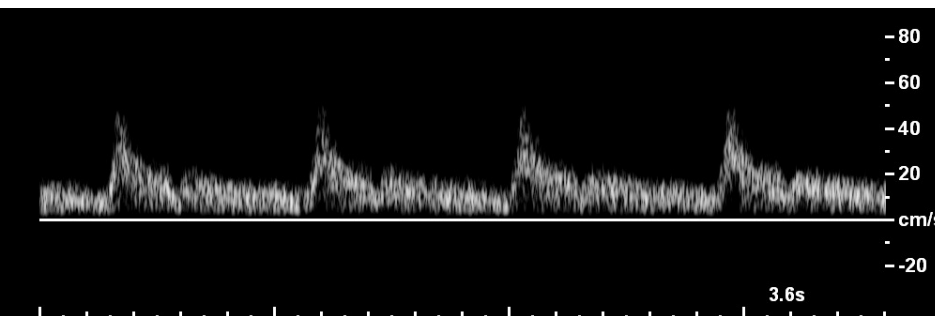
ED artériel - Spectres

Territoires de basse résistance

- A carotides internes
- A vertébrales
- A cérébrales
- Tronc coeliaque à jeun
- A mésentériques en post-prandial
- A rénales

Territoires de haute résistance

- A carotides externes
- A des membres supérieurs et inférieurs
- Aorte
- A mésentériques à jeun



ED artériel - Lésions élémentaires

□ Sténose :

- Plaque avec rétrécissement de la lumière circulante en mode B
- Accélération et turbulence du flux doppler

38461120080918

C8-5/TSFS2

CI 43Hz
4.0cm

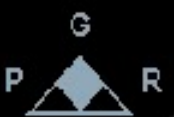2D
69%
C 55
P Bas
Gén

CIG

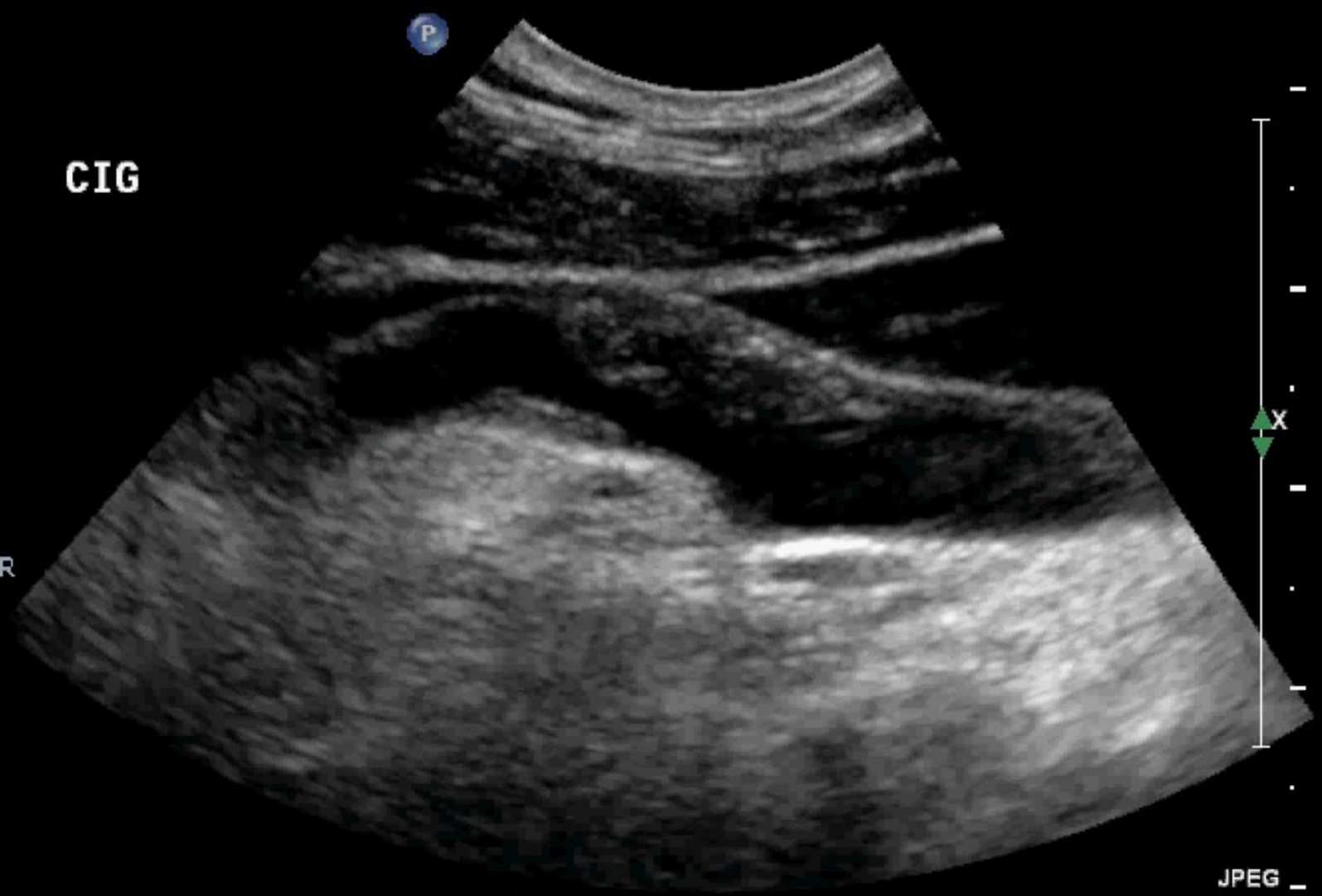C3



0
1
2
3
4



JPEG 4
*** bpm



38461120080918

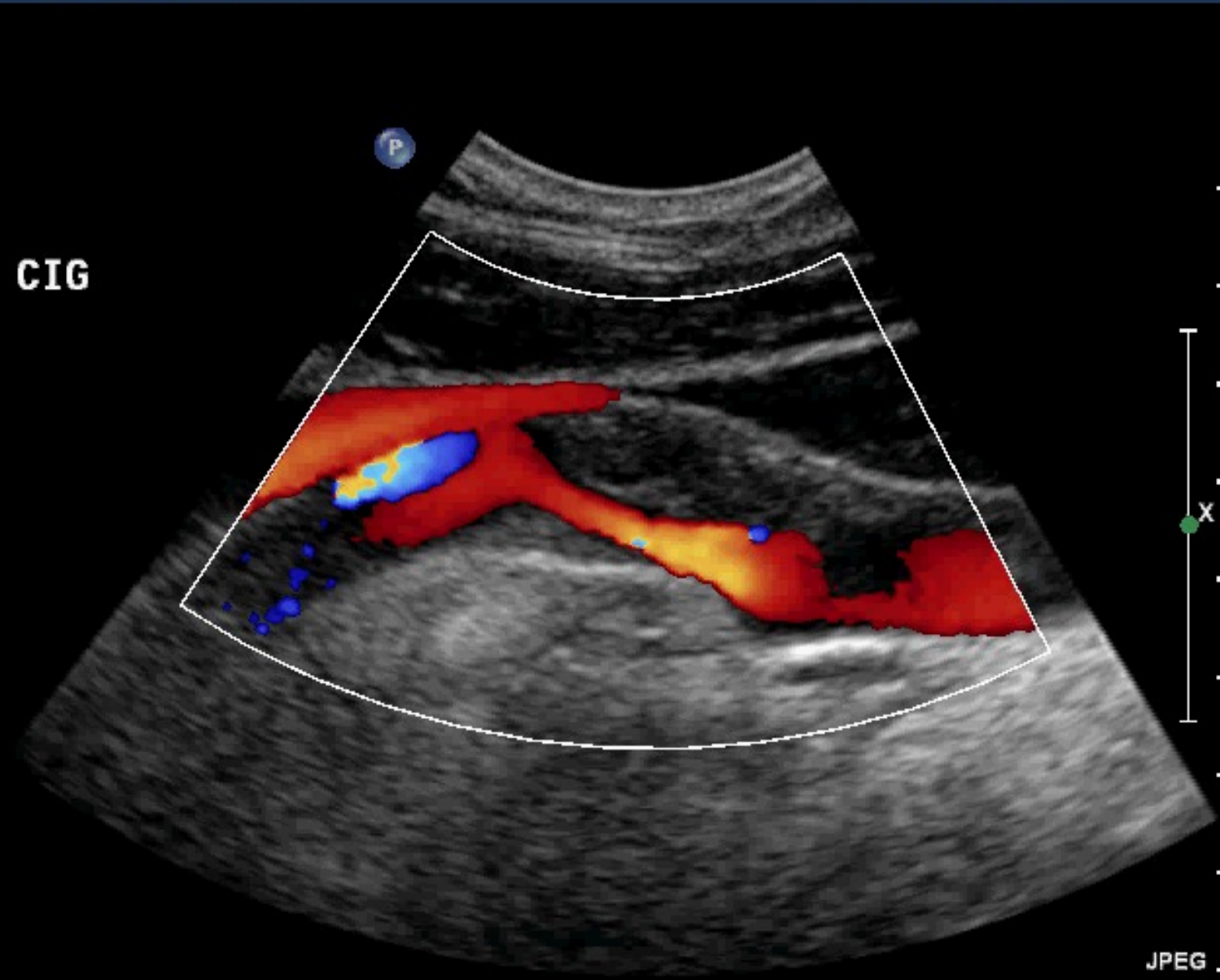
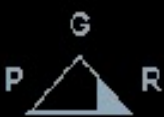
C8-5/TSFS2

CI 21Hz
4.0cm

2D
67%
C 55
P Bas
Rès
Coul
75%
5.0MHz
FP Moy.
Moy

CIG

C3 C3
+18.8



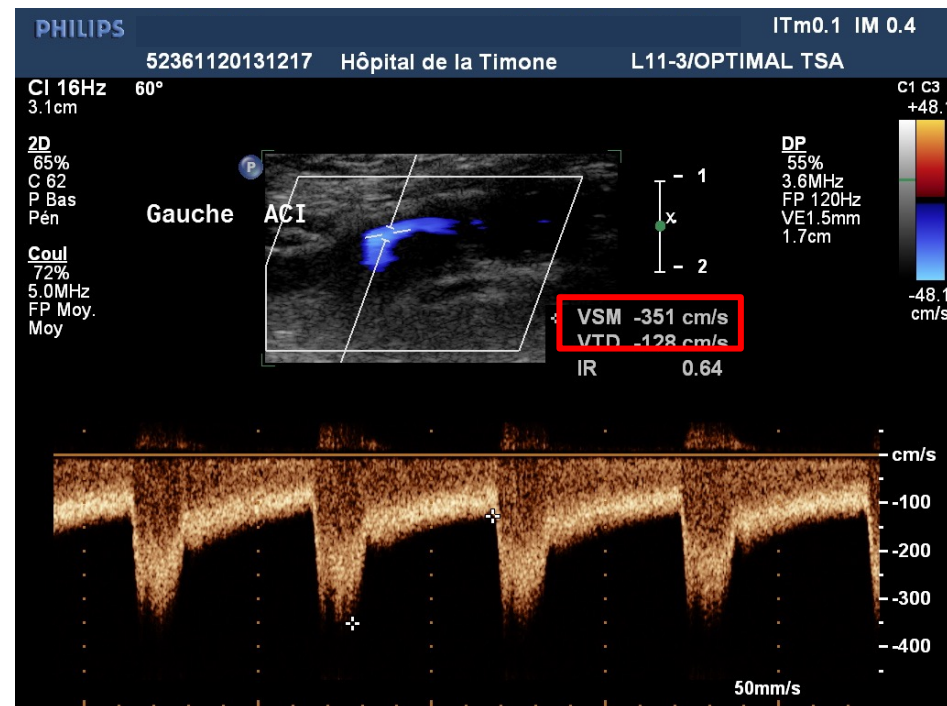
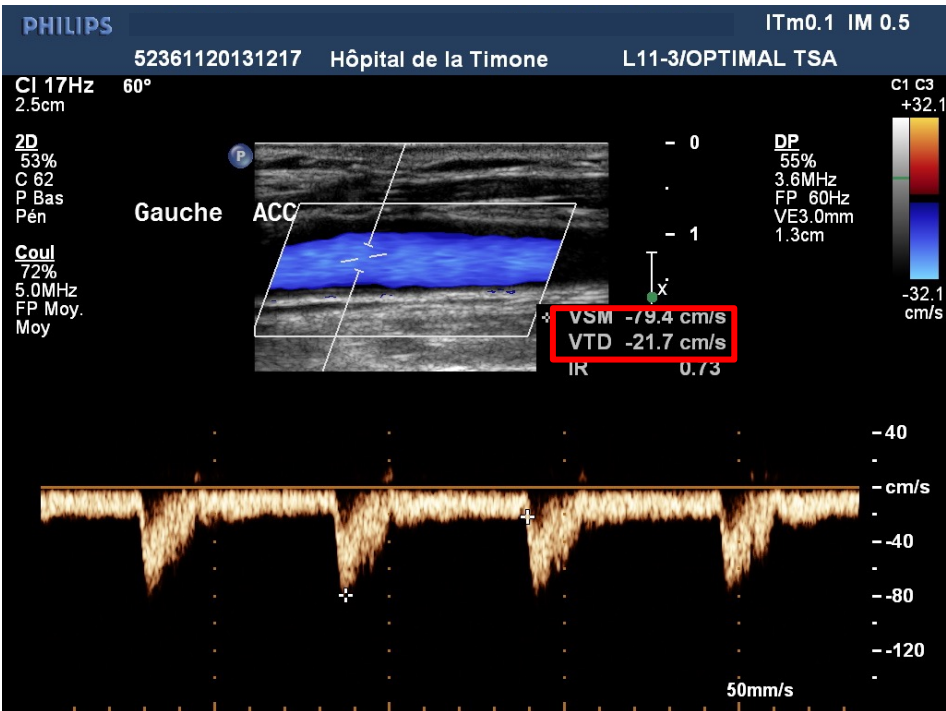
JPEG - 4

*** bpm

ED artériel - Lésions élémentaires

□ Sténose :

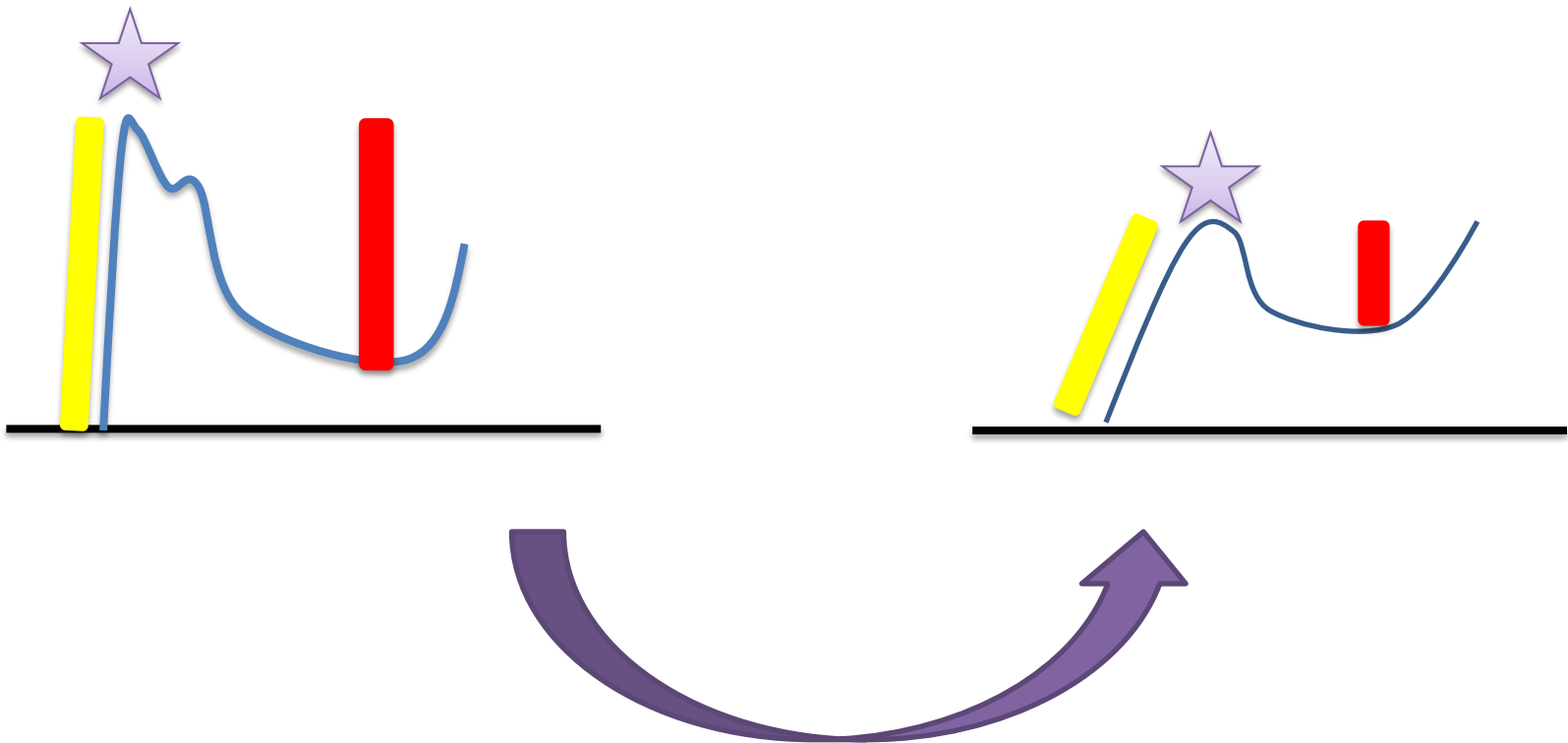
- Plaque avec rétrécissement de la lumière circulante en mode B
- Accélération et turbulence du flux doppler

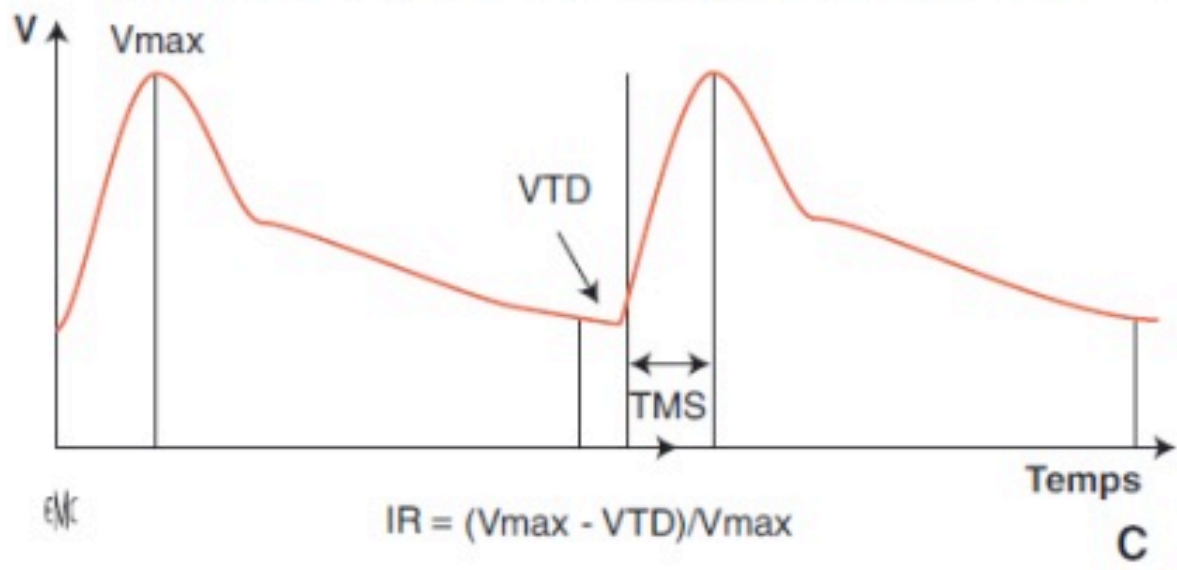
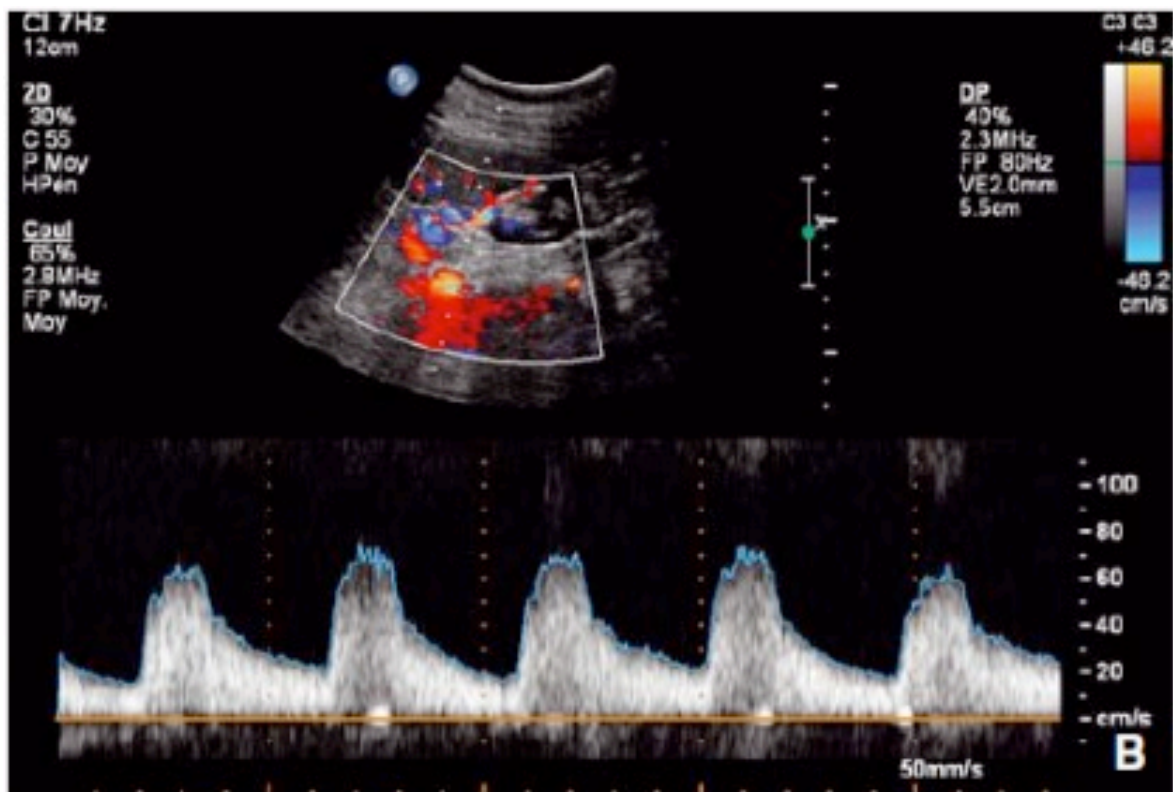


ED artériel - Lésions élémentaires

□ Sténose :

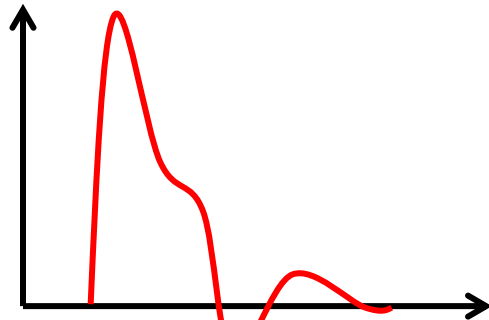
- En aval : flux démodulé, amorti et ralenti
- Territoire de basse résistance :



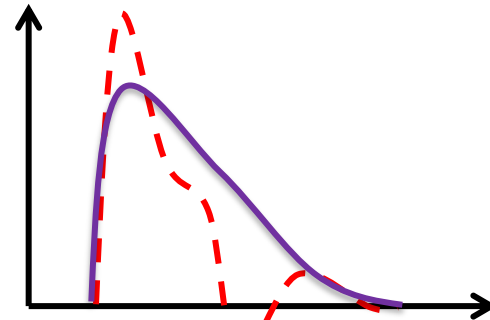


□ Sténose :

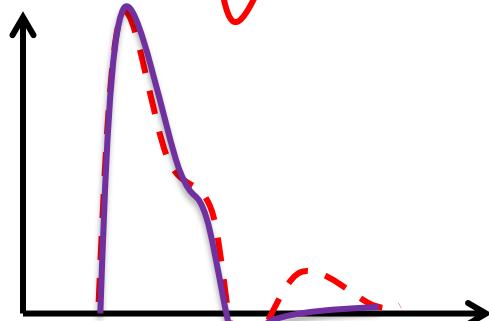
- En aval : flux démodulé, amorti et ralenti
- Territoire de haute résistance :



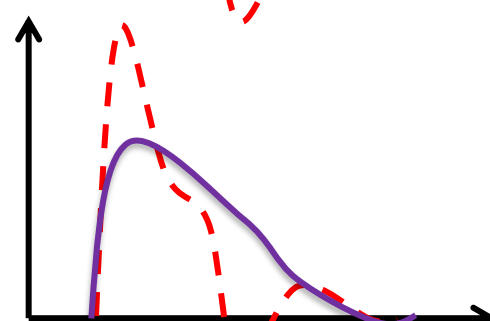
N



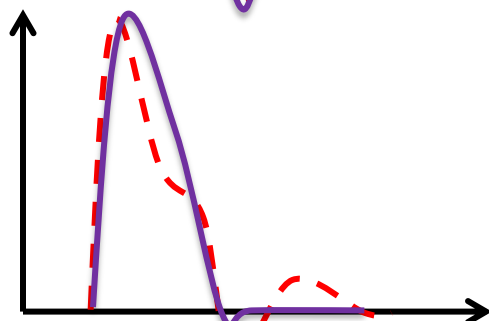
VI



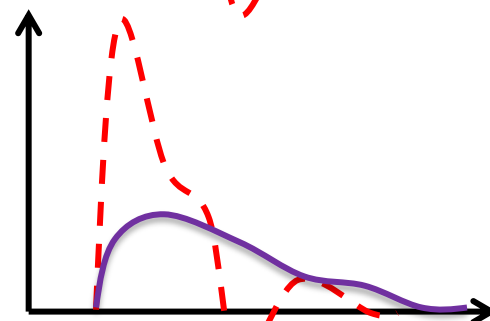
I



V



II

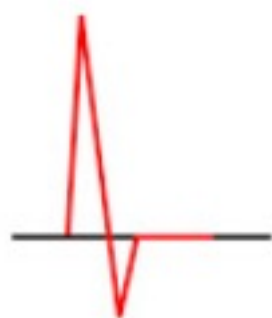
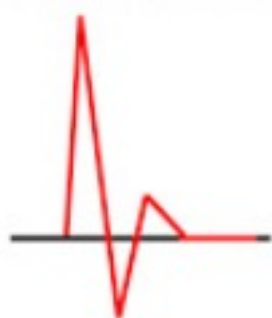


IV

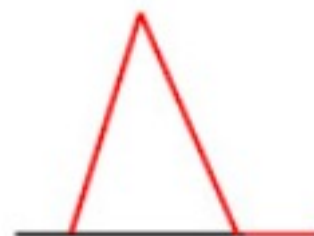

Modulation

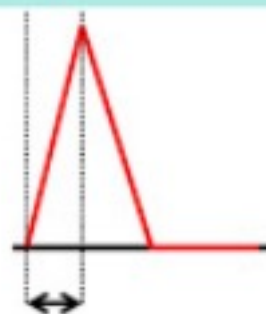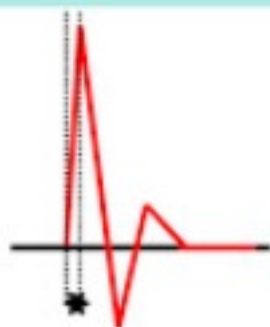
Flux normalement modulé



Flux démodulés

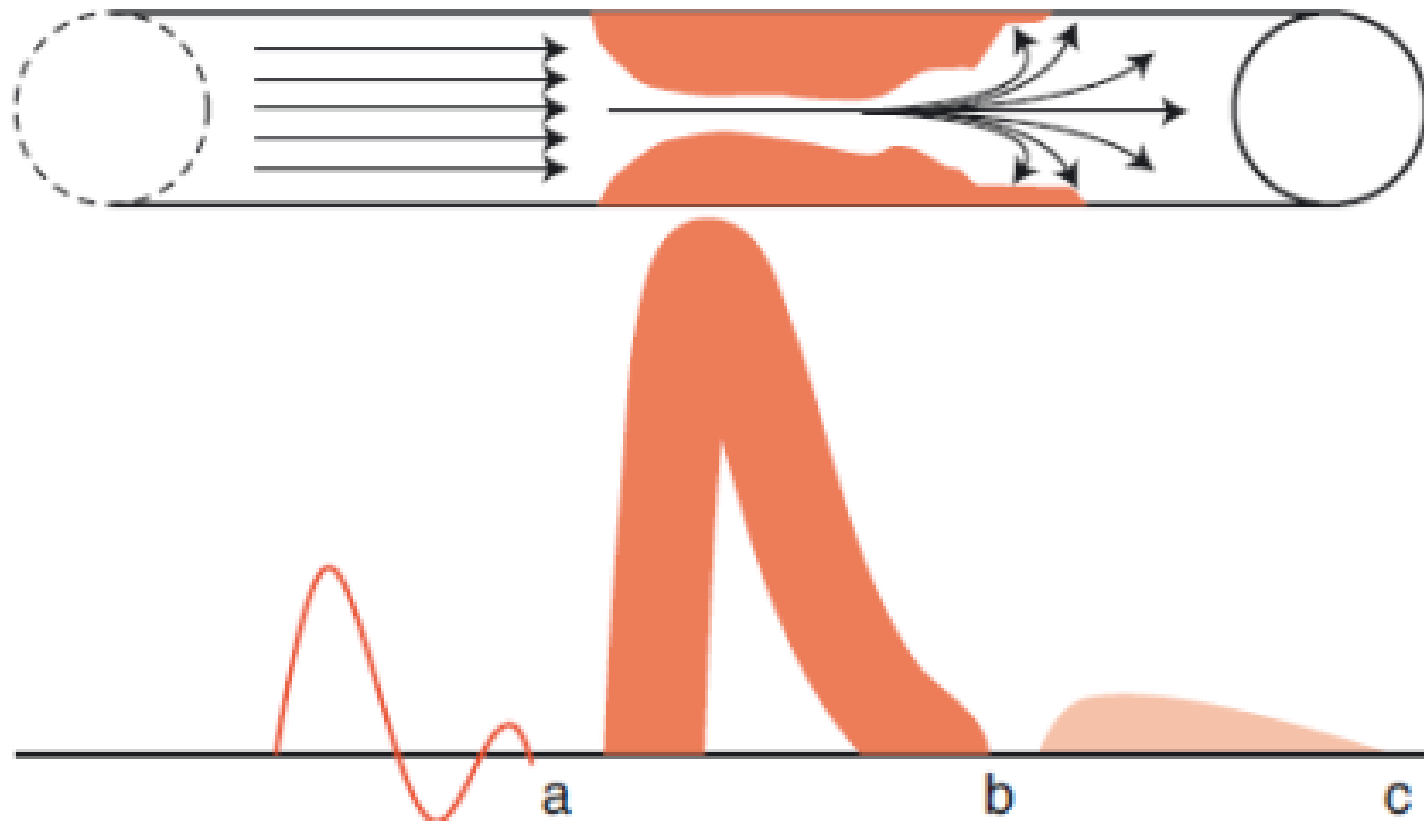


Amortissement



Ralentissement





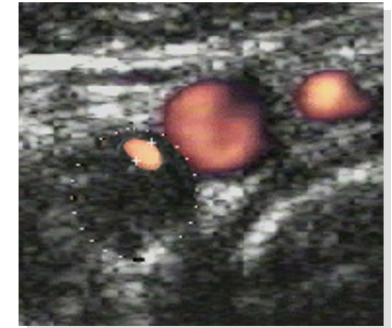
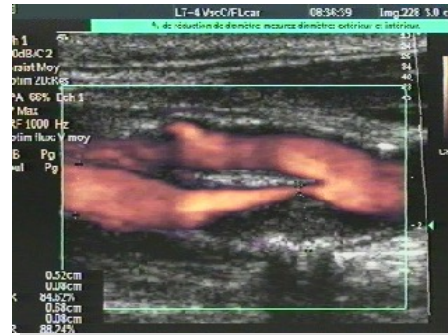
Évolution de la vitesse, du spectre et de l'aspect de la courbe Doppler avant (a), pendant (b) et après (c) une sténose artérielle. a. flux laminaire, les hématies sont toutes à la même vitesse, le spectre est fin ; b. flux accéléré, monophasique et turbulent lors de la sténose ; c. flux amorti et turbulent poststénotique : les hématies ont des vitesses différentes ; élargissement spectral.

ED artériel - Sténose

Quantification du degré de sténose :

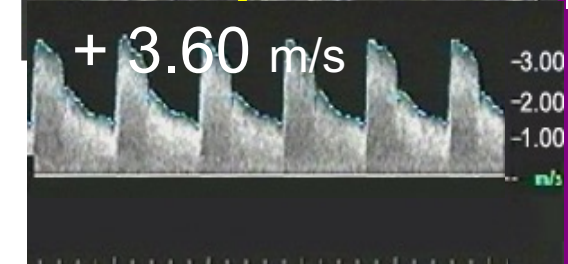
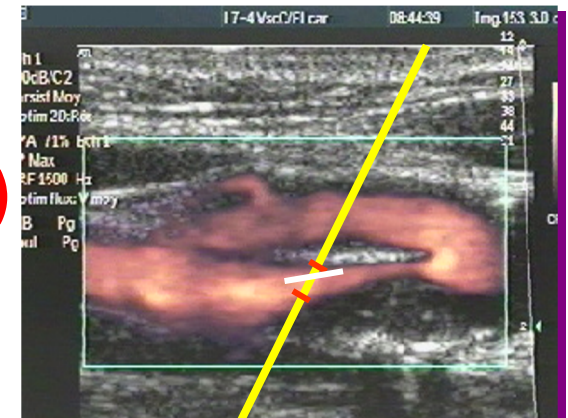
○ Critères anatomiques

- ✓ Rapport de diamètre
- ✓ Rapport de surface



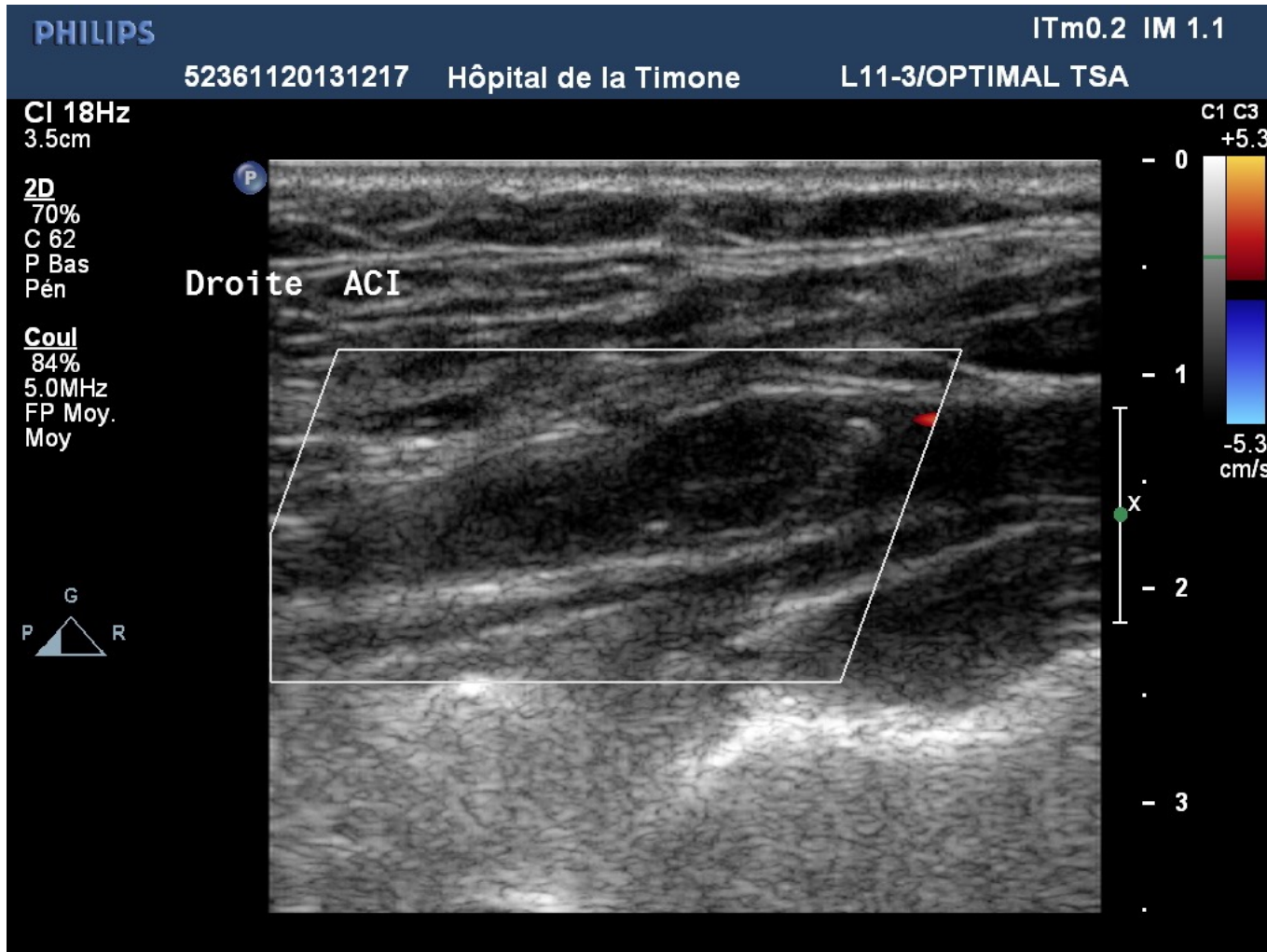
○ Critères vélocimétriques

- ✓ Vitesse maximale systolique (sténose)
- ✓ Vitesse télédiastolique (sténose)
- ✓ Rapport de vitesses (sténose/amont)



ED artériel - Lésions élémentaires

- Occlusion : absence de signal doppler



52361120131217


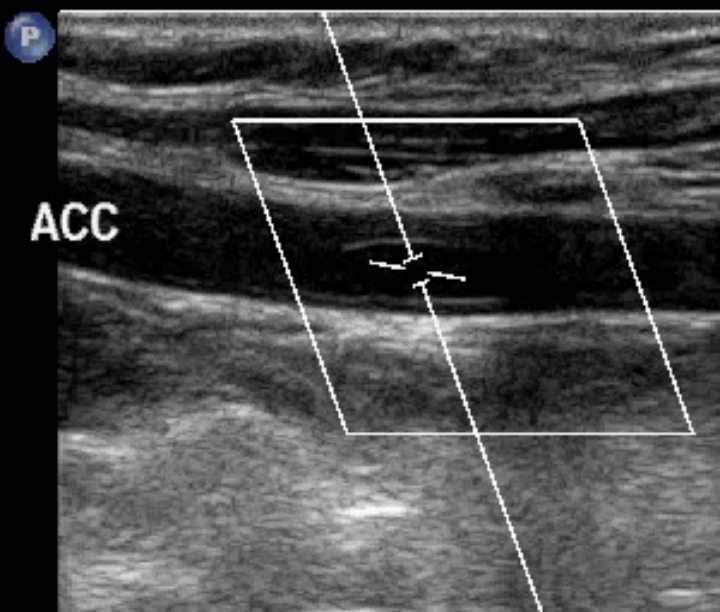
L11-3/OPTIMAL TSA

CI 24Hz 60°
3.5cm

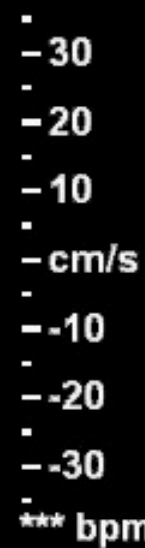

2D
66%
C 62
P Bas
Pén

Coul
81%
5.5MHz
FP Moy.
Moy

Droite ACC



DP
55%
3.6MHz
FP 50Hz
VE 1.5mm
1.6cm



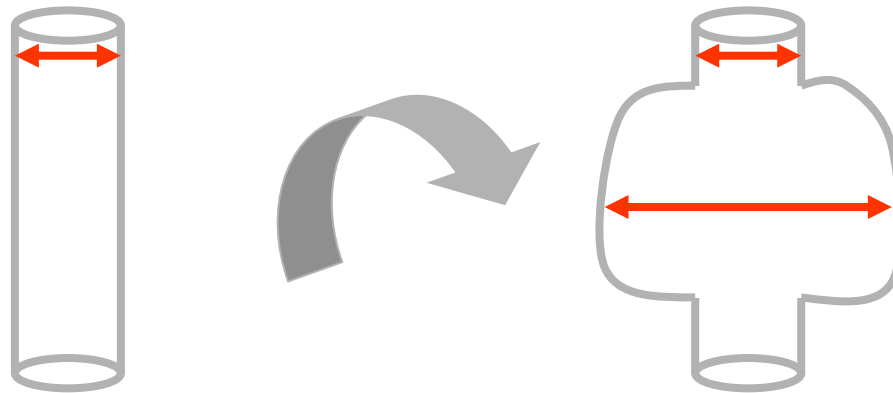
50mm/s

JPEG

*** bpm

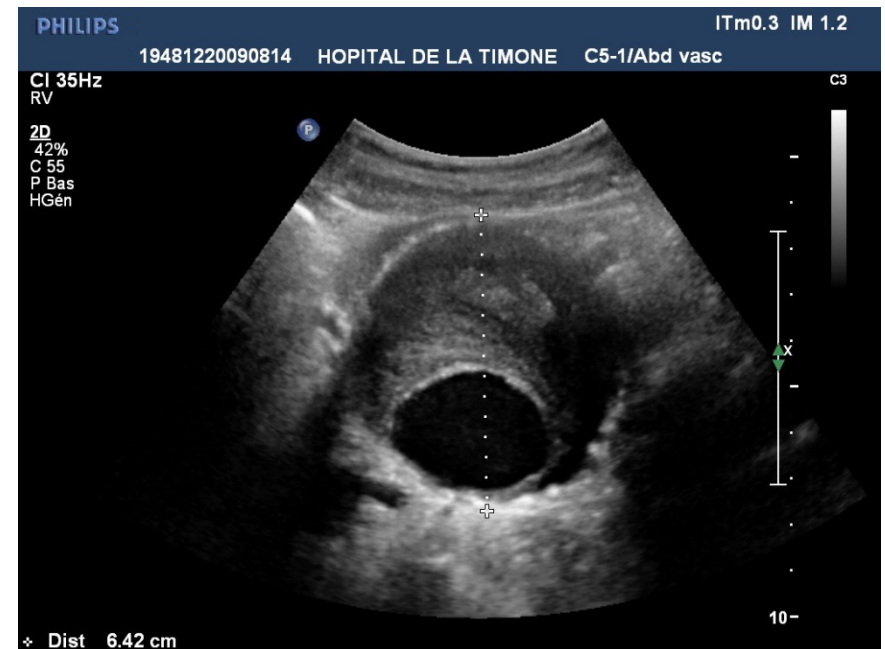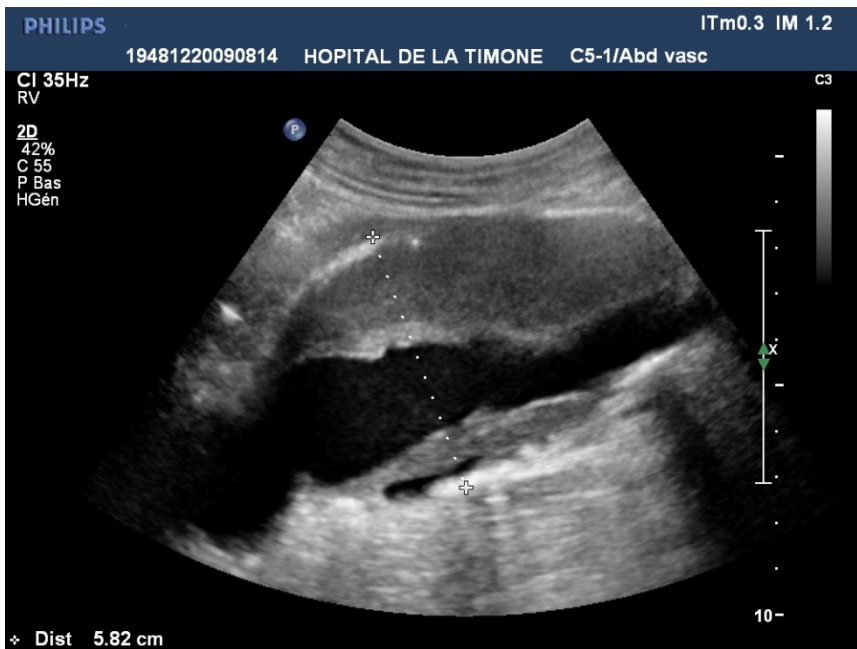ED artériel - Lésions élémentaires

- Anévrisme : dilatation localisée avec perte du parallélisme des bords de l'artère
 - Diamètre $> 1,5 \times$ diamètre de l'artère normale



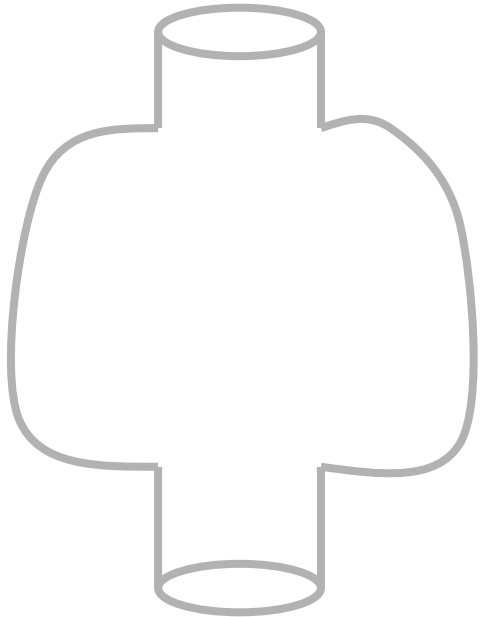
ED artériel - Lésions élémentaires

- Anévrisme : dilatation localisée avec perte du parallélisme des bords de l'artère
 - Diamètre $> 1,5 \times$ diamètre de l'artère normale




ED artériel – Formes des anévrismes

FUSIFORME



SACCIFORME



CI 5Hz
RP

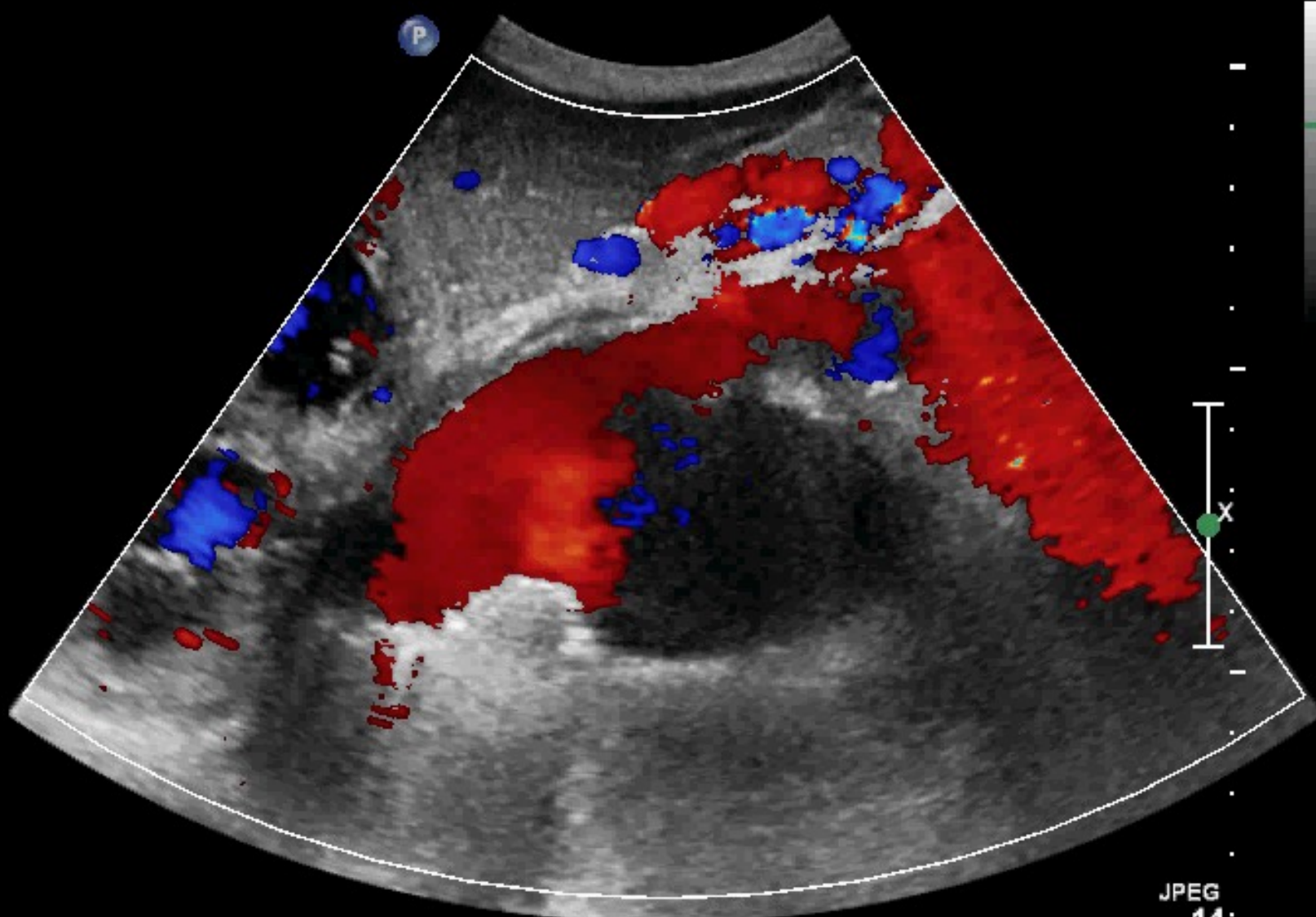
2D
52%
C 55
P Moy
HGén

Coul
56%
3300Hz
FP 181Hz
Moy

C2 C4
+46.2



-46.2
cm/s

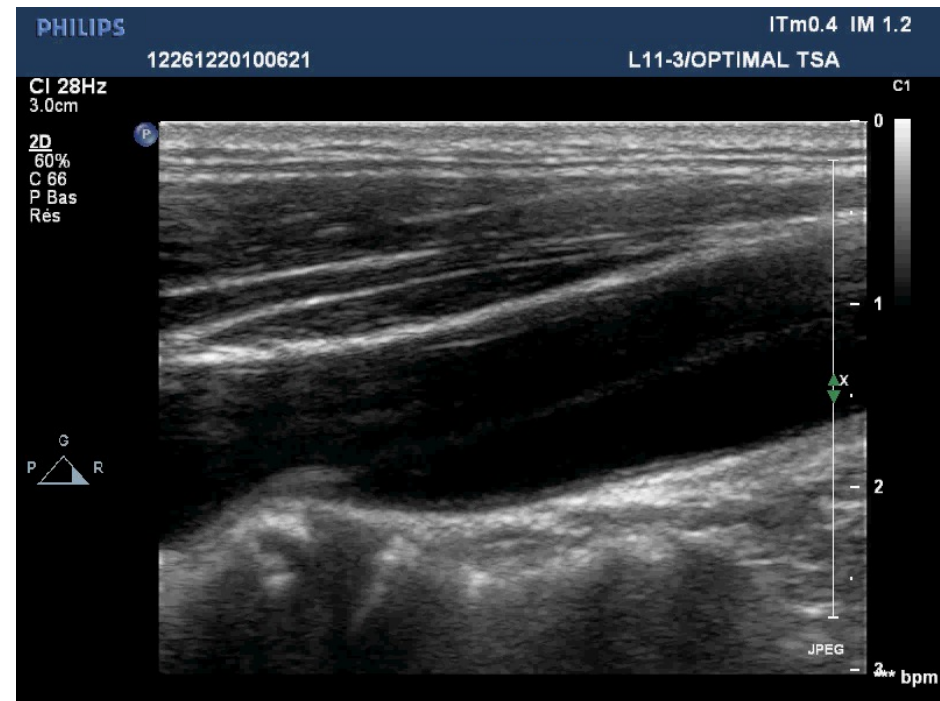
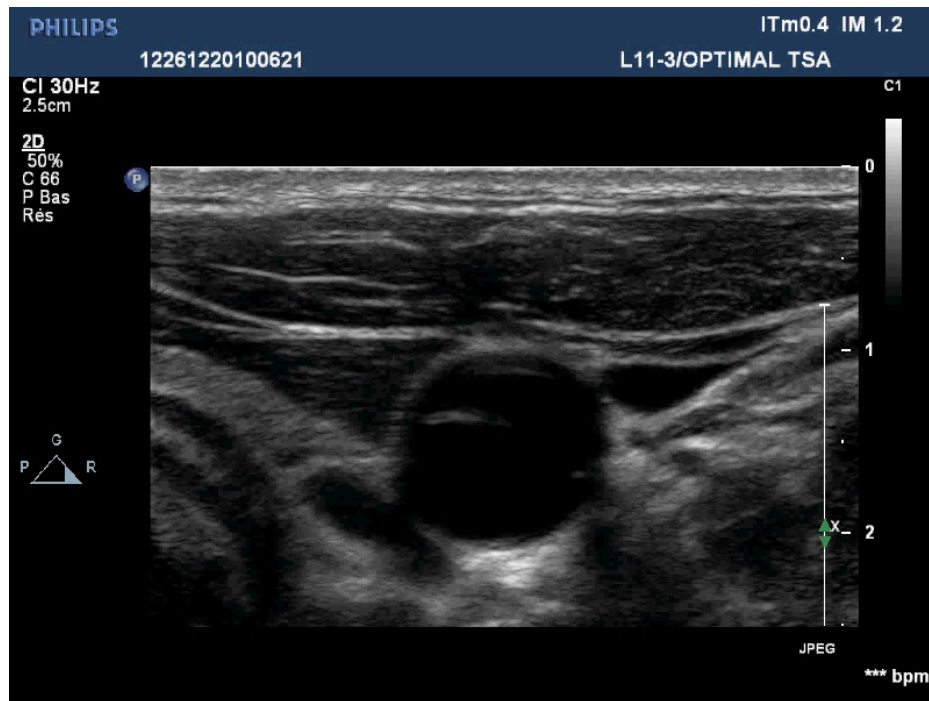

JPEG
14

*** bpm

ED artériel - Lésions élémentaires

- Dissection : déchirure intimale (flap) avec deux chenaux circulants (vrai et faux chenal)

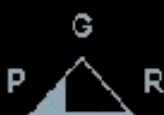

12261220100621

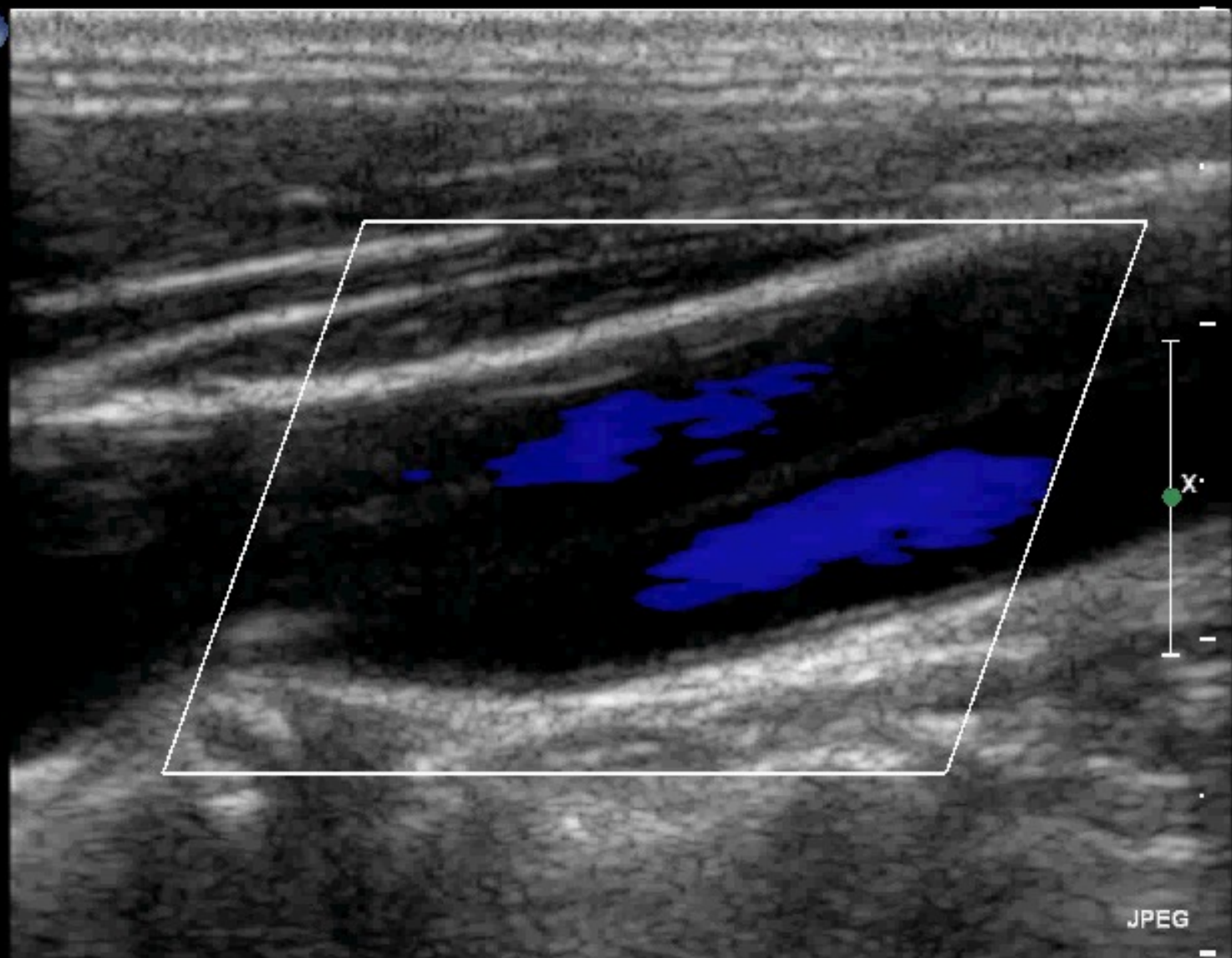
L11-3/OPTIMAL TSA

CI 12Hz
3.0cm

2D
64%
C 66
P Bas
Pén
Coul
76%
5.0MHz
FP Moy.
Moy



P



C1 C3
+64.2



X

JPEG

3** bpm

ED artériel - Indications

- ❑ TSAO : dépistage (sujet haut risque CV, prévention secondaire), anomalies cliniques, bilan d'AVC
- ❑ DTC : retentissement hémodynamique d'une sténose carotide, bilan d'AVC, spasme au cours d'une hémorragie méningée
- ❑ MSA : claudication des MS, phénomène de Raynaud

ED artériel - Indications

- ❑ AR : HTA résistante, sévère, HTA du sujet jeune, HTA avec insuffisance rénale
- ❑ A digestives : angor mésentérique
- ❑ Aorte abdominale : dépistage (sujet haut risque CV, prévention secondaire, apparentés de premier degré porteur d'AAA)
- ❑ MIA : claudication des MI, ischémie critique